

ANATOMÍA Y FISIOLOGÍA DEL

# Cuerpo Humano



**NOMBRE Y APELLIDO:**



**CURSO: 5° C**

**CIENCIAS NATURALES**

# El sostén y el movimiento

Un sistema con muchas “piezas”



*Nos incorporamos, caminamos, nos sentamos, gesticulamos, manejamos diversas herramientas y realizamos numerosas acciones durante el día. Toda la actividad motriz que despliega nuestro cuerpo es posible porque hay un sistema conformado por piezas duras, que se articulan, y piezas flexibles y elásticas, adheridas a aquéllas. Además, gracias a este sistema, nuestro cuerpo adquiere una forma determinada.*

# El sistema ósteo-artro-muscular

Este sistema está conformado por piezas duras y rígidas, y partes más blandas y flexibles. Es el más voluminoso del cuerpo humano y el responsable de los movimientos del cuerpo, el sostén y la protección de los órganos vitales.

## Huesos

1. Frontal
3. Clavícula
5. Costillas
7. Húmero
9. Radio
10. Cúbito
11. Ilíaco
12. Fémur
15. Rótula
16. Peroné
17. Tibia

## Músculos

2. Frontal
4. Trapecio
6. Deltoides
8. Bíceps
13. Cuádriceps
14. Recto femoral
18. Sartorio
19. Tibial anterior

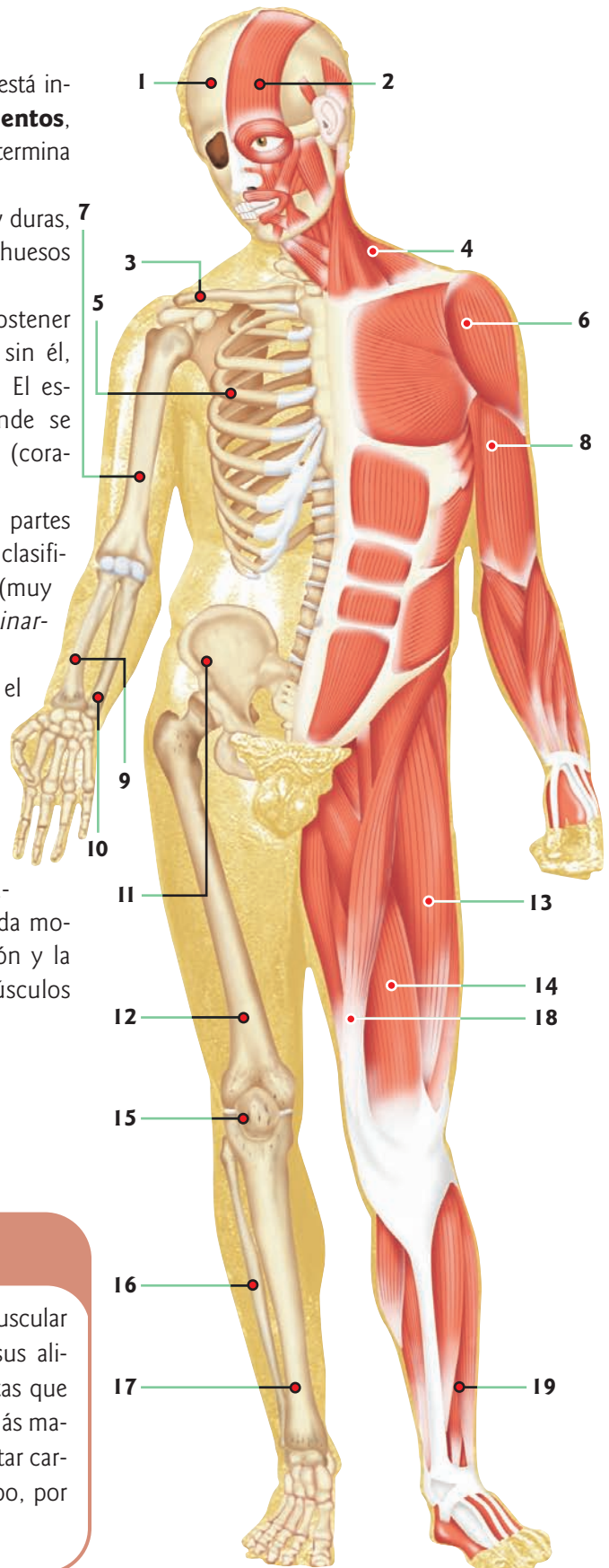
El **sistema ósteo-artro-muscular** está integrado por los **huesos**, los **ligamentos**, los **cartílagos** y los **músculos**. Determina la talla y modela el cuerpo de la persona.

Los **huesos** son piezas óseas, resistentes y duras, que se relacionan entre sí. El conjunto de huesos se llama **esqueleto**.

Una de las funciones del esqueleto es sostener las partes blandas del cuerpo. Es decir, sin él, nuestro cuerpo no tendría consistencia. El esqueleto, también, forma cavidades donde se alojan importantes y delicados órganos (corazón, pulmones, encéfalo).

Las **articulaciones** son un conjunto de partes blandas que unen dos o más huesos. Se clasifican según su movilidad en: *diartrosis* (muy móviles), *anfiartrosis* (semimóviles), *sinartrosis* (inmóviles).

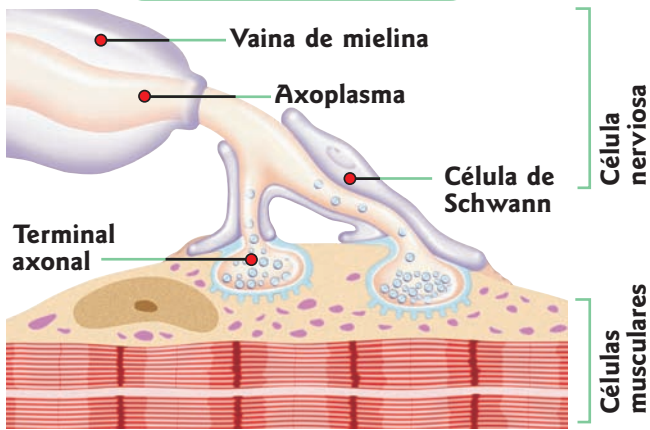
Los **músculos** cubren casi totalmente el esqueleto (salvo la parte del cráneo); sus extremos se insertan en los huesos. Están atravesados por venas y arterias, que llevan *glucosa* y *oxígeno* a sus células. Son la parte activa del sistema: como se contraen y se relajan, actúan como verdaderas palancas y mueven los huesos. Cada movimiento es el resultado de la contracción y la relajación simultánea de los pares de músculos intervinientes.



## Adquisiciones humanas

Desde el comienzo de la humanidad, el sistema ósteo-artro-muscular permitió a las personas desplazarse para conseguir sus alimentos, y tomar y manejar numerosas herramientas que fue creando, hecho que las distinguió de los demás mamíferos. Además, este sistema permite soportar cargas que pueden exceder el peso del cuerpo, por lo que las personas son capaces de transportar y desplazar objetos.

**LA PLACA MOTORA**



Los **huesos** constituyen la parte pasiva del sistema, mientras que los músculos son la parte activa, ya que se contraen y se relajan, produciendo el movimientos de los huesos.

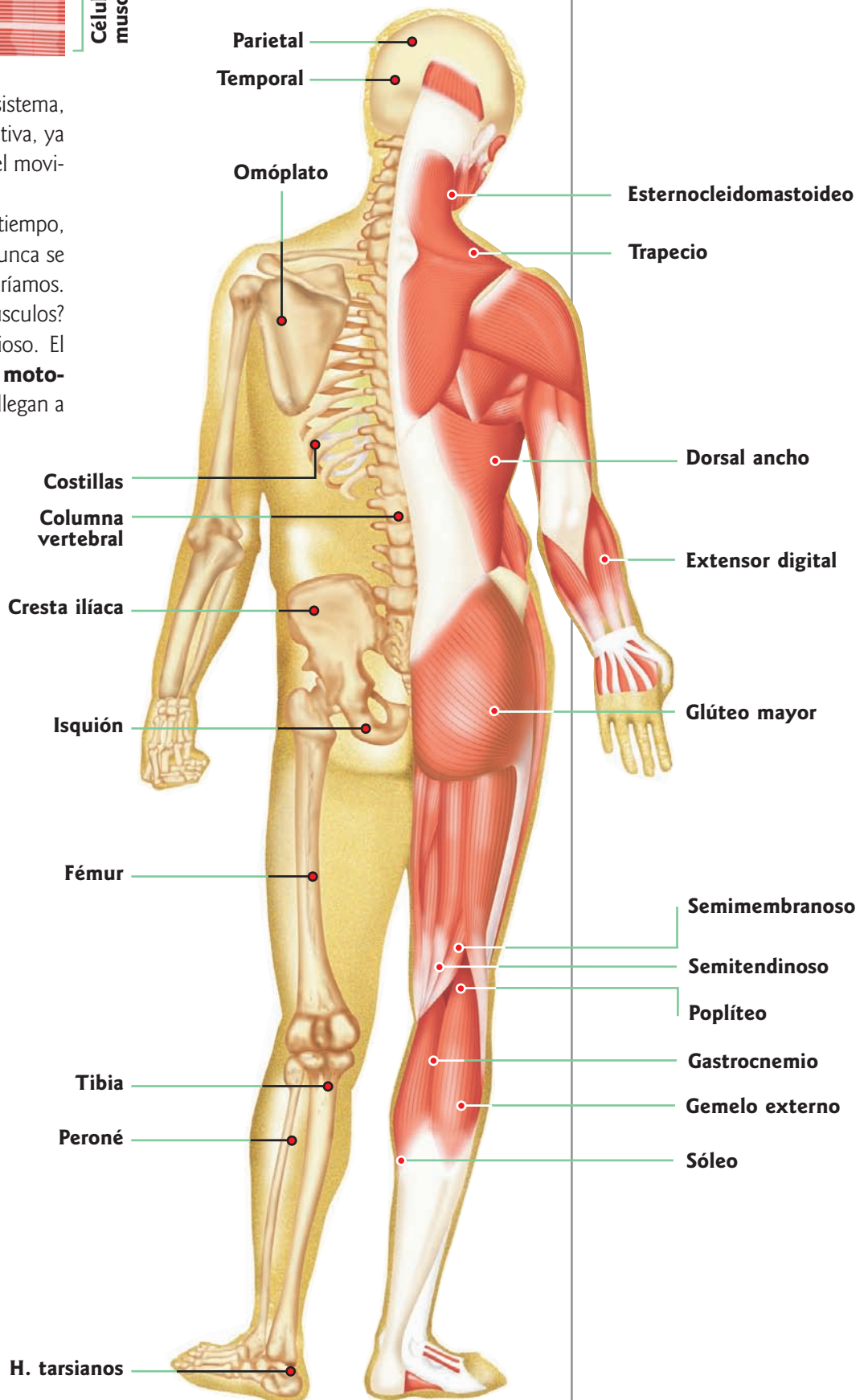
Los músculos no trabajan todos al mismo tiempo, sino que lo hacen alternativamente. Pero nunca se relajan por completo. Si lo hicieran, nos caeríamos. ¿Por qué se contraen y se relajan los músculos? Porque están regidos por el sistema nervioso. El punto de contacto entre ambos es la **placa motora**, donde las órdenes del sistema nervioso llegan a los músculos.

*El músculo gemelo está compuesto por los músculos gastrocnemio (éste actúa como flexor del pie), el poplíteo (que cumple la función de flexor y rotador interno de la pierna) y el sóleo (que realiza la acción de elevar el talón y extender el pie). Este último continúa en la parte tendinosa posterior de la pierna y forma el tendón de Aquiles.*

El complejo sistema óseo-artro-muscular nos permite realizar una considerable cantidad de movimientos articulados por medio de contracciones y extensiones musculares.



*El cuerpo humano cuenta con más de 600 músculos, de todas formas y tamaños, que constituyen el 40 % del peso corporal. El peso de los huesos es aproximadamente un 18 % del total. Se asegura que el ejercicio físico fortalece los músculos. Esto significa, en realidad, que por medio de la actividad se van llenando de vasos sanguíneos y, por lo tanto, llega más sangre a ellos (y más oxígeno). Un músculo ejercitado puede realizar mayores esfuerzos.*



# El esqueleto y los huesos

El esqueleto está formado, aproximadamente, por 206 huesos —de los cuales, 34 son impares— que se relacionan entre sí. Los huesos son órganos muy resistentes, pero no enteramente sólidos. Sus células se dividen constantemente, por lo cual crecen y pueden reparar las partes que se pierden.

Para poder estudiar el esqueleto, se lo divide en regiones

## ESQUELETO DE LA CABEZA

Cráneo

Cara

## ESQUELETO DEL TRONCO

Columna vertebral

Caja torácica

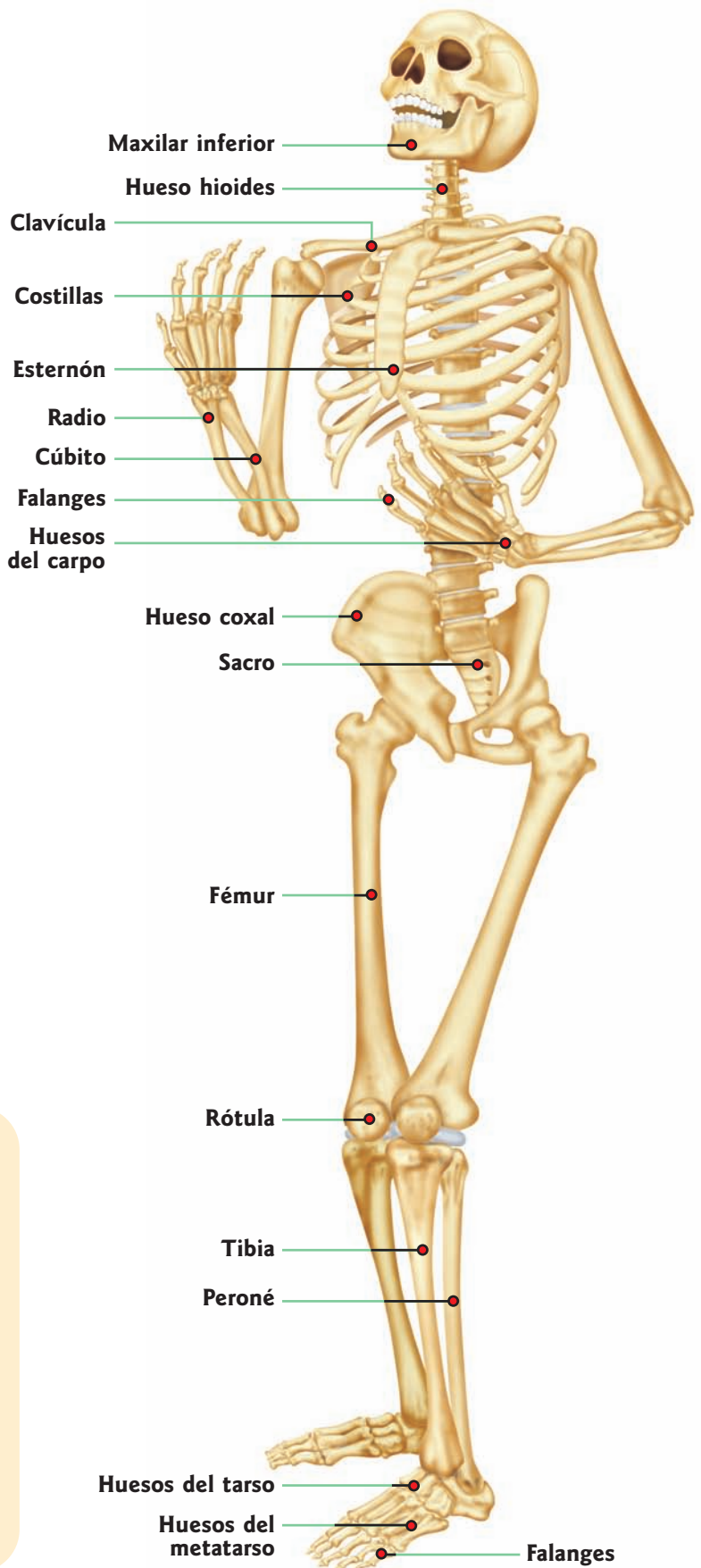
Cintura escapular (hombro)

Cintura pélvica (cadera)

## EXTREMIDADES

Superiores

Inferiores



El **cráneo** es la región de la cabeza que va desde la frente hasta la nuca.

El **tronco** es la región del cuerpo que va desde la cabeza hasta las piernas.

El **tórax** es la parte del cuerpo que se extiende desde el cuello hasta el vientre.

Las **extremidades superiores** están formadas por brazos, antebrazos y manos. El brazo es la zona comprendida entre el hombro y el codo, y el antebrazo, entre el codo y la muñeca.

Las **extremidades inferiores** están formadas por los muslos (parte superior de las piernas), las piernas y los pies.

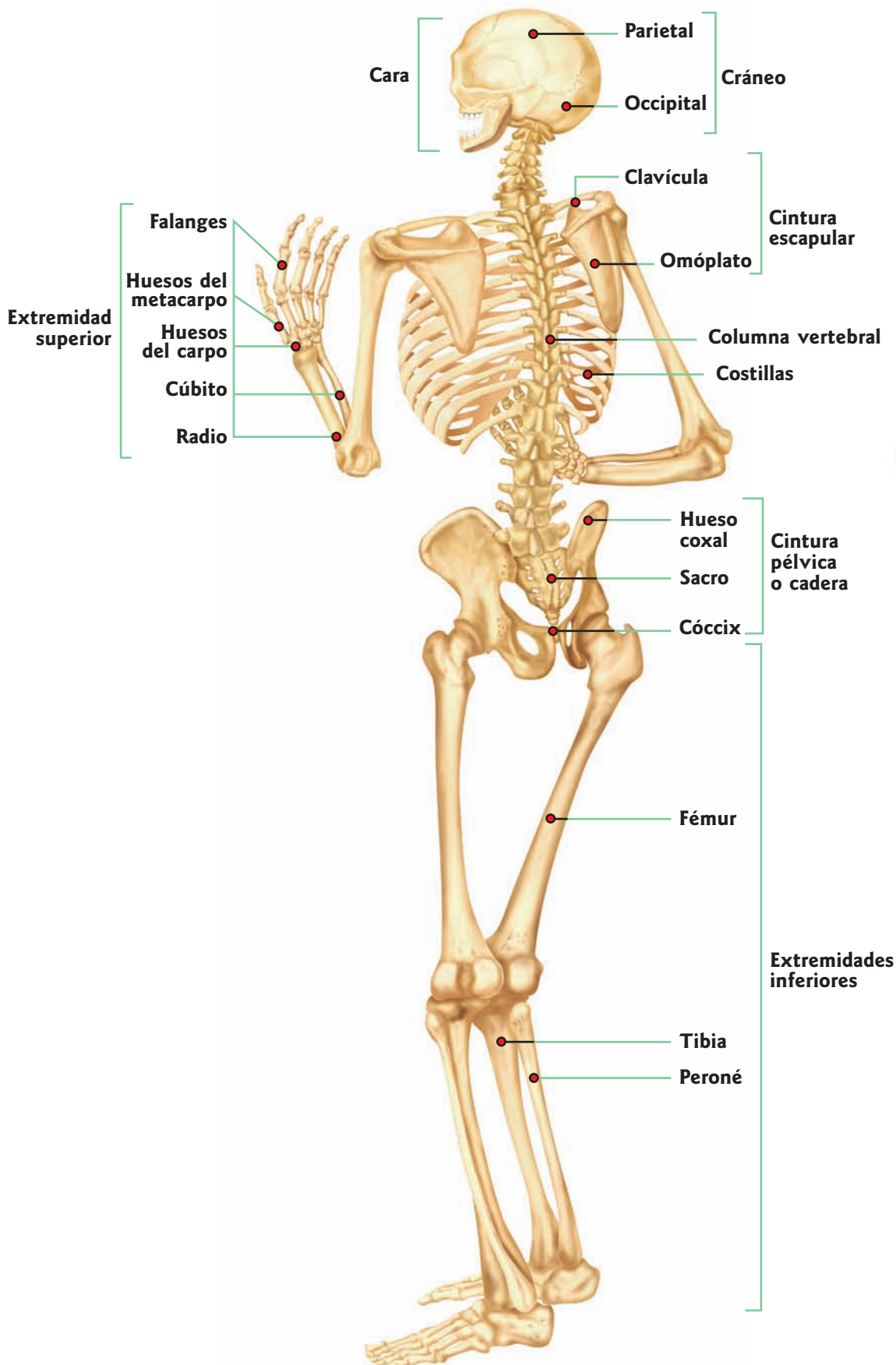
## Huesos y funciones

Los **huesos planos de la cabeza** protegen el cerebro. Los **huesos de la cara** alojan algunos órganos importantes, como los ojos. La **caja torácica**, formada por las costillas y el esternón, resguarda los pulmones y el corazón.

La **columna vertebral** permite mantener el cuerpo erguido. Las **vértebras** alojan y protegen la médula.

Los **huesos de la cadera** protegen los órganos de la parte inferior del tronco, como la vejiga y el sistema reproductor.

Las **extremidades** son prolongaciones articuladas al tronco, y su función es la de participar en los movimientos de locomoción y prensión.



Los bebés poseen un espacio entre los huesos parietales, revestido por una membrana llamada fontanela, que permite el crecimiento del encéfalo después del nacimiento.



Cuando realizamos algunas acciones, movilizamos todo el esqueleto.

## Huesos de la cabeza

Ver maxilar inferior  
en pág. 47

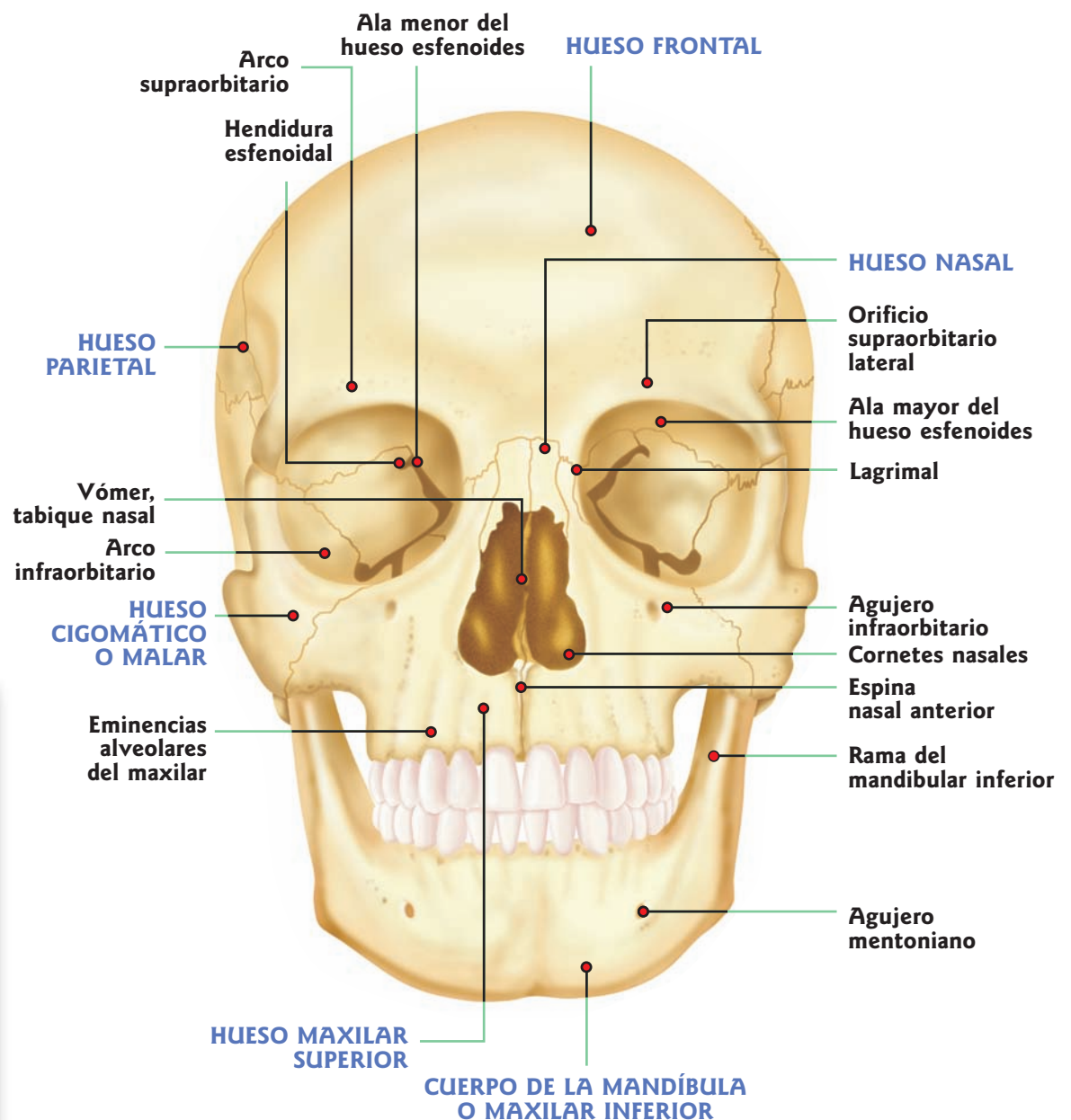
El esqueleto de la cabeza comprende dos partes: el **cráneo** y la **cara**. El **cráneo** consta de una cobertura, la bóveda craneana, y de un fondo, la base del cráneo. Es una caja ósea que contiene el **encéfalo** (cerebro, cerebelo, etc.). Está constituido por 8 huesos constantes y por unas piezas óseas inconstantes llamadas **huesos wormianos**.

En la parte media, se ubican cuatro huesos impares: frontal, etmoides, esfenoides y occipital. A los costados de esta región, se encuentran los huesos pares: 2 temporales y 2 parietales.


La **mandíbula superior** de la cara está constituida por 13 huesos: el maxilar superior, los malares, los palatinos, el vómer, los huesos propios de la nariz y el unguis o hueso lagrimal. La **mandíbula inferior** está representada por un solo hueso: el **maxilar inferior**.

En el cráneo y en la cara, se alojan los órganos de los **sentidos**.

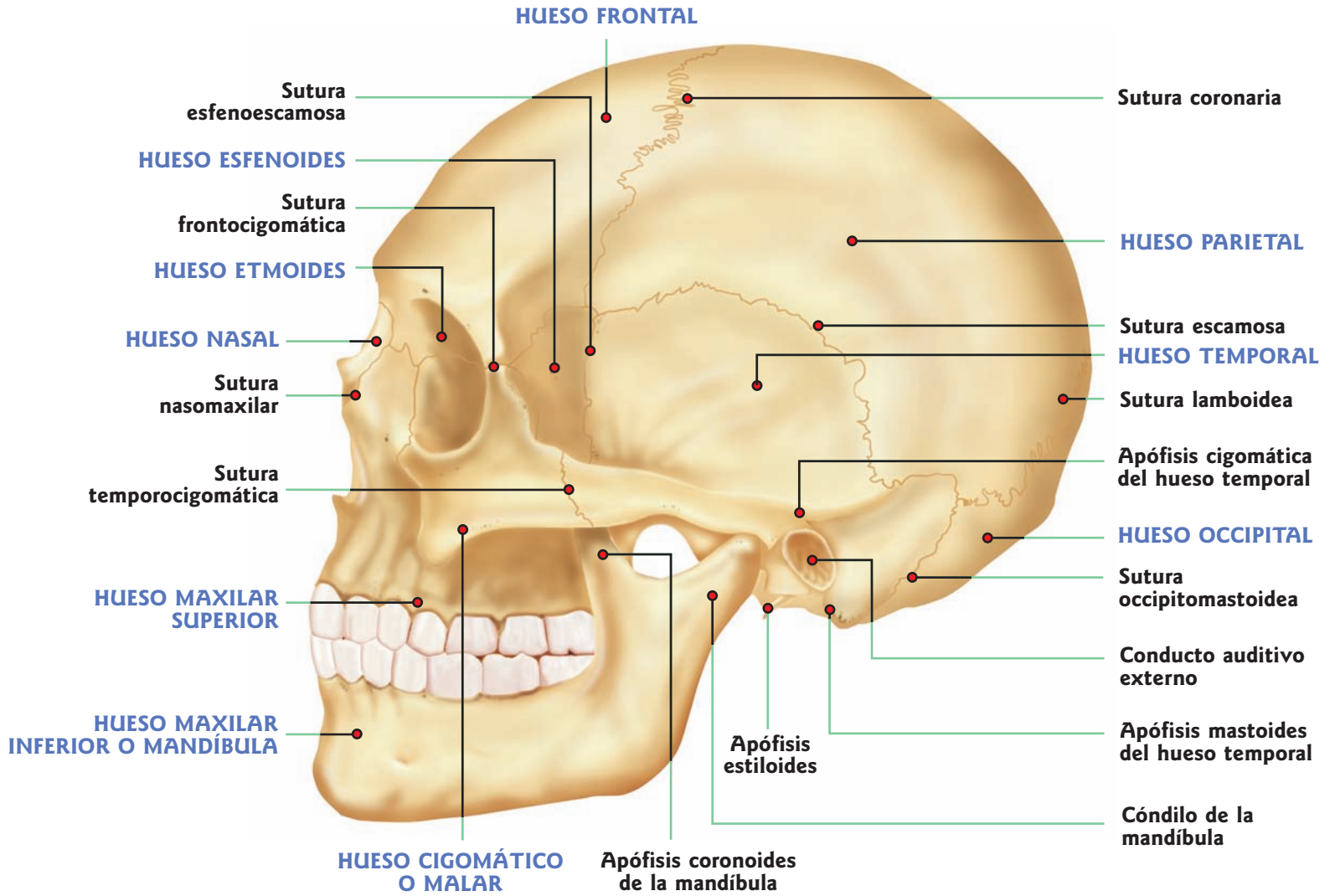
### VISTA ANTERIOR



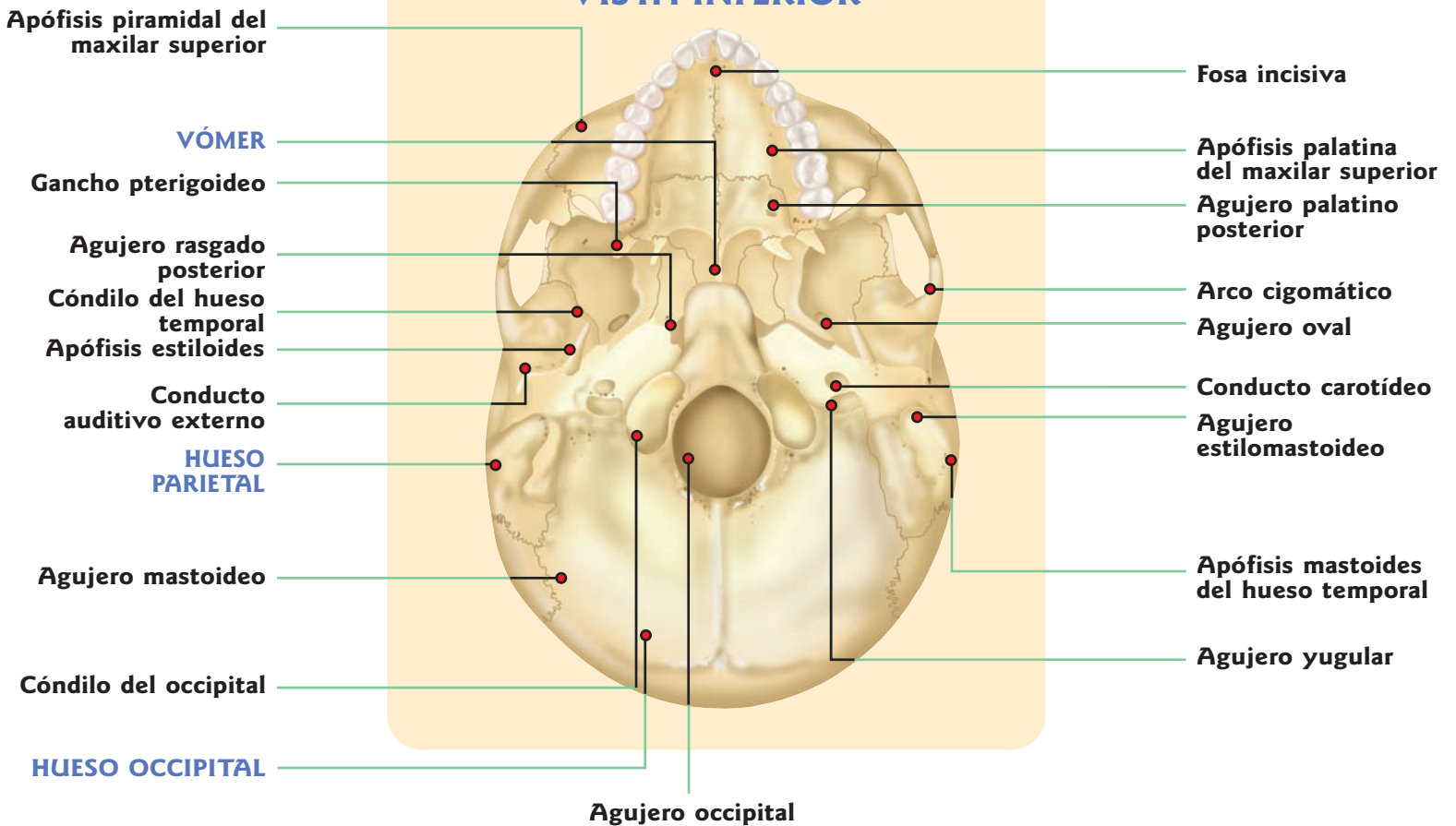
Todos los huesos del cráneo, salvo el maxilar inferior, están soldados entre sí. Esta estructura nos asegura la protección de los órganos que se alojan en la cabeza.



**VISTA LATERAL**



**VISTA INFERIOR**



## Esqueleto del tronco

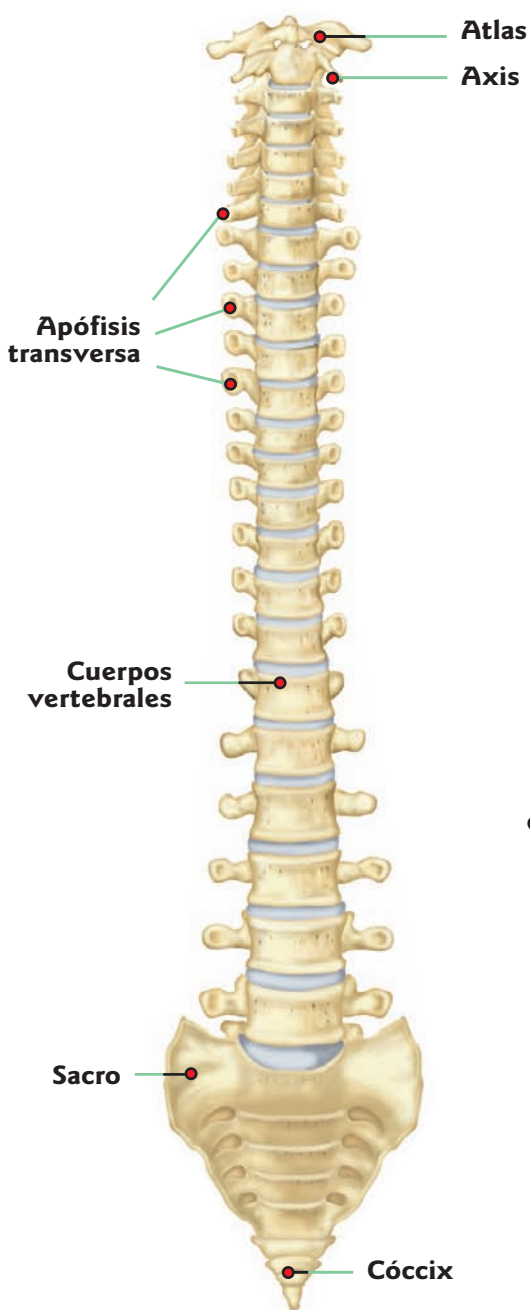
La desviación de la columna del eje central del cuerpo se denomina **escoliosis**. Si es moderada, se corrige con ejercicios que fortalecen la musculatura de la espalda.

En la parte media del tronco, se encuentra la **columna vertebral**, formada por **33 vértebras**, que se disponen una sobre otra. Son localizables al tacto en la zona de la espalda.

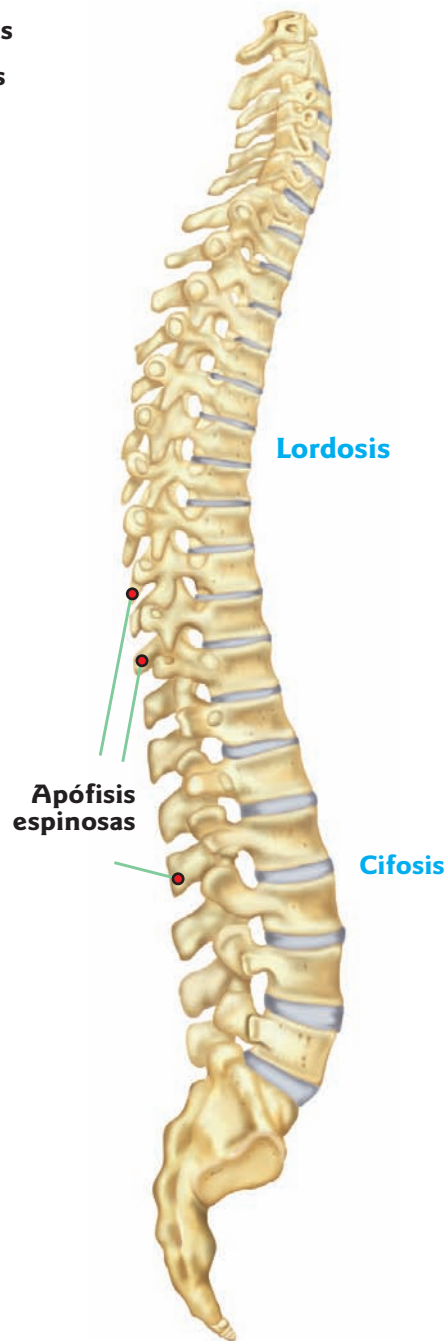
La columna vertebral se divide en cuatro regiones:

- La región cervical, ubicada entre la cabeza y el tórax.
- La región dorsal, entre el cuello y la base del tórax.
- La región lumbar, en la zona inferior de la espalda.
- La región pélvica o sacrococcígea, el extremo terminal de la columna.

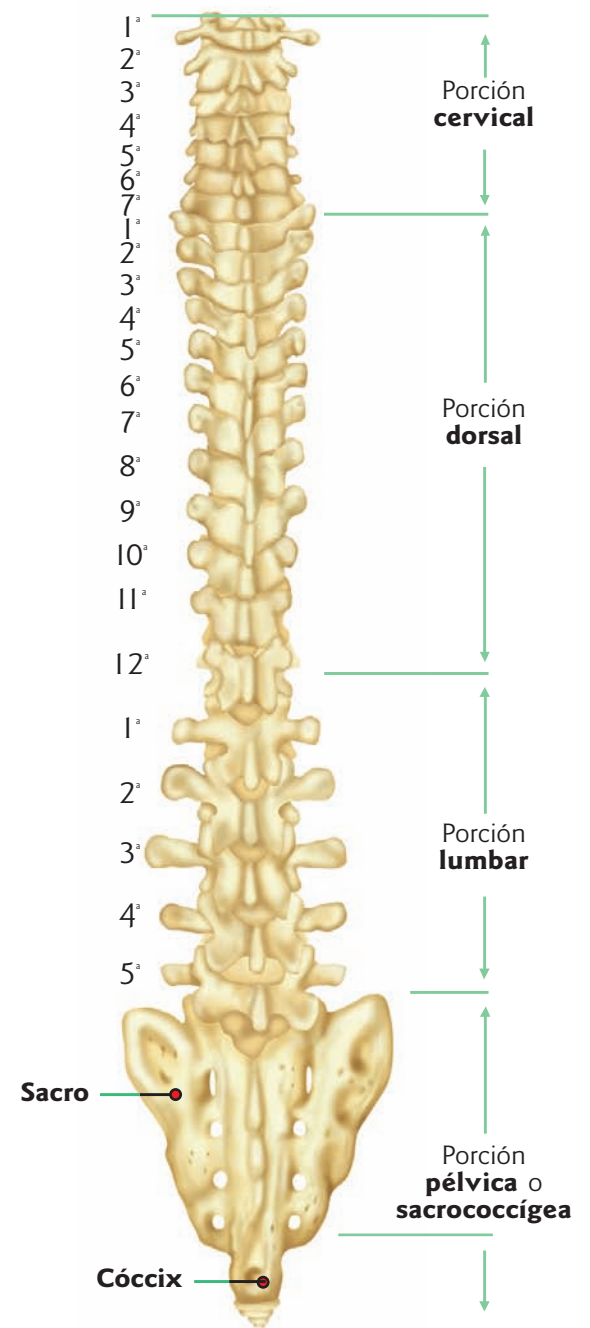
### COLUMNA VERTEBRAL O RAQUIS



VISTA ANTERIOR



VISTA LATERAL



VISTA POSTERIOR

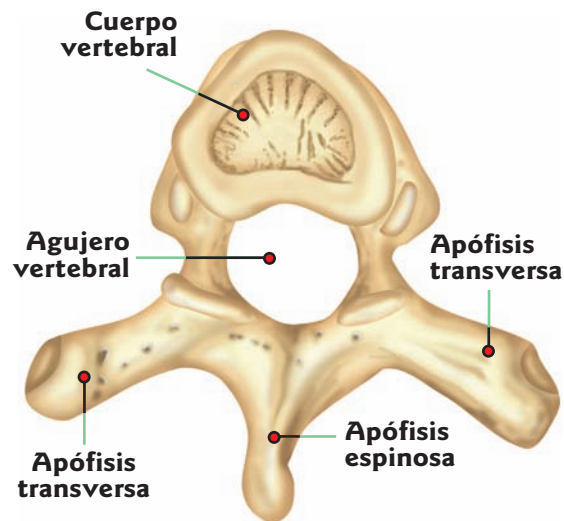
Ver escoliosis  
en pág. 58

Las **vértebras** son huesos cortos, con tejido esponjoso en su interior. Su estructura presenta las siguientes partes: **cuerpo**, **apófisis espinosa**, **apófisis transversas**, **agujero vertebral** o **central**.

Por éste pasa la **médula espinal**, por eso se lo llama también *conducto espinal* o *raquídeo*.

Entre dos vértebras se delimitan los *agujeros de conjunción*, por los que salen los nervios raquídeos.

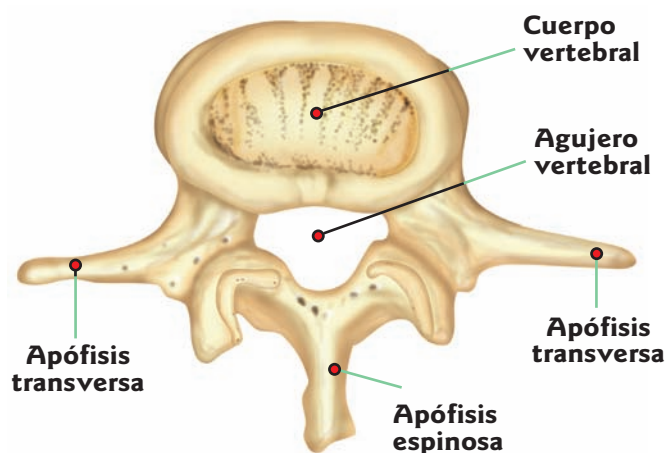
### VÉRTEBRA DORSAL: vista superior



Son más gruesas que las cervicales pero su agujero vertebral es más pequeño y redondo; y tienen menor movilidad.

Son el sostén de las costillas, con las cuales se articulan, y por esa razón presentan *carillas articulares*.

### VÉRTEBRA LUMBAR: vista superior



Poseen un cuerpo más voluminoso que el de las demás vértebras, y sus articulaciones son bastante móviles. Poseen apófisis espinosas muy desarrolladas y apófisis transversas parecidas a costillas.

### Hueso sacro

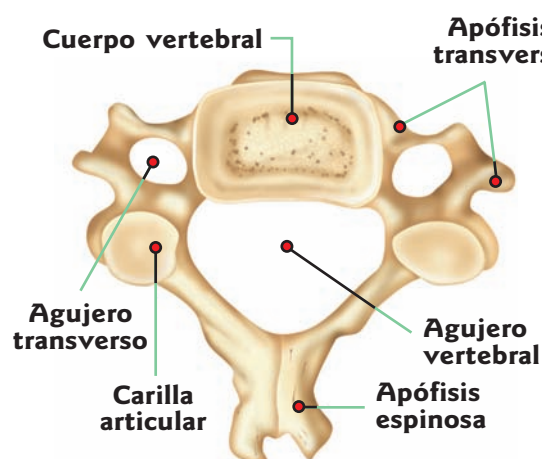
Está formado por la soldadura de las cinco vértebras coccígeas, que se fusionan en la edad adulta. Presenta una forma aplanada de adelante hacia atrás y es más voluminoso por arriba que por abajo. En su parte central, se delimita el conducto sacro, por donde se extiende la médula espinal. De sus conductos transversales, salen los nervios sacros.

Ver **médula espinal** en **pág. 123**

### Hueso cóccix

Es un pequeño hueso de forma triangular, que está formado por 4 ó 5 vértebras rudimentarias. Se articula con el sacro y forma la extremidad inferior de la columna vertebral.

### VÉRTEBRA CERVICAL: vista superior



El cuerpo de estas vértebras es más ancho pero menos grueso que el de las otras. Presentan un agujero grande y triangular, y tienen más movilidad. La primera se denomina *atlas* y no posee un cuerpo vertebral como las demás. La vértebra que le sigue es el *axis*, que posee una apófisis denominada *odontoides*, por medio de la cual se articula con el *atlas* y que permite la rotación lateral del cuello.

# Huesos de la caja torácica

Sobre cada vértebra dorsal se articula una costilla, por lo cual hay 12 pares de costillas, que se unen por delante al esternón. Las vértebras dorsales, las costillas y el esternón constituyen una gran cavidad, el tórax, que protege el corazón, los pulmones, el esófago y la tráquea.

Esta cavidad se extiende desde el cuello hasta el vientre.

El **esternón** se ubica en la región anterior del tórax, entre las primeras 7 costillas, llamadas **costillas verdaderas**.

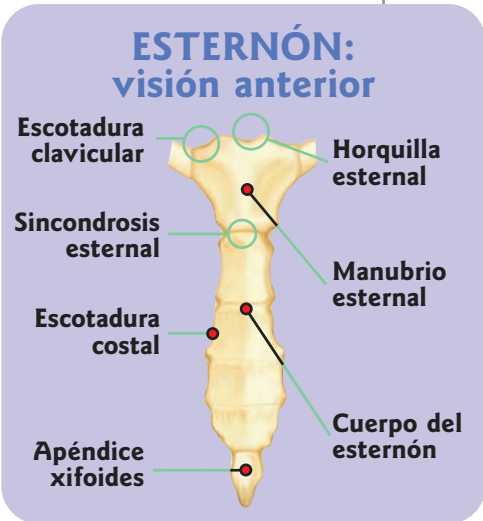
Es un hueso plano e impar, de 15 a 20 cm de longitud y 5 a 6 cm de ancho. En

sus costados se ubican las superficies que se articulan con las costillas (escotaduras).

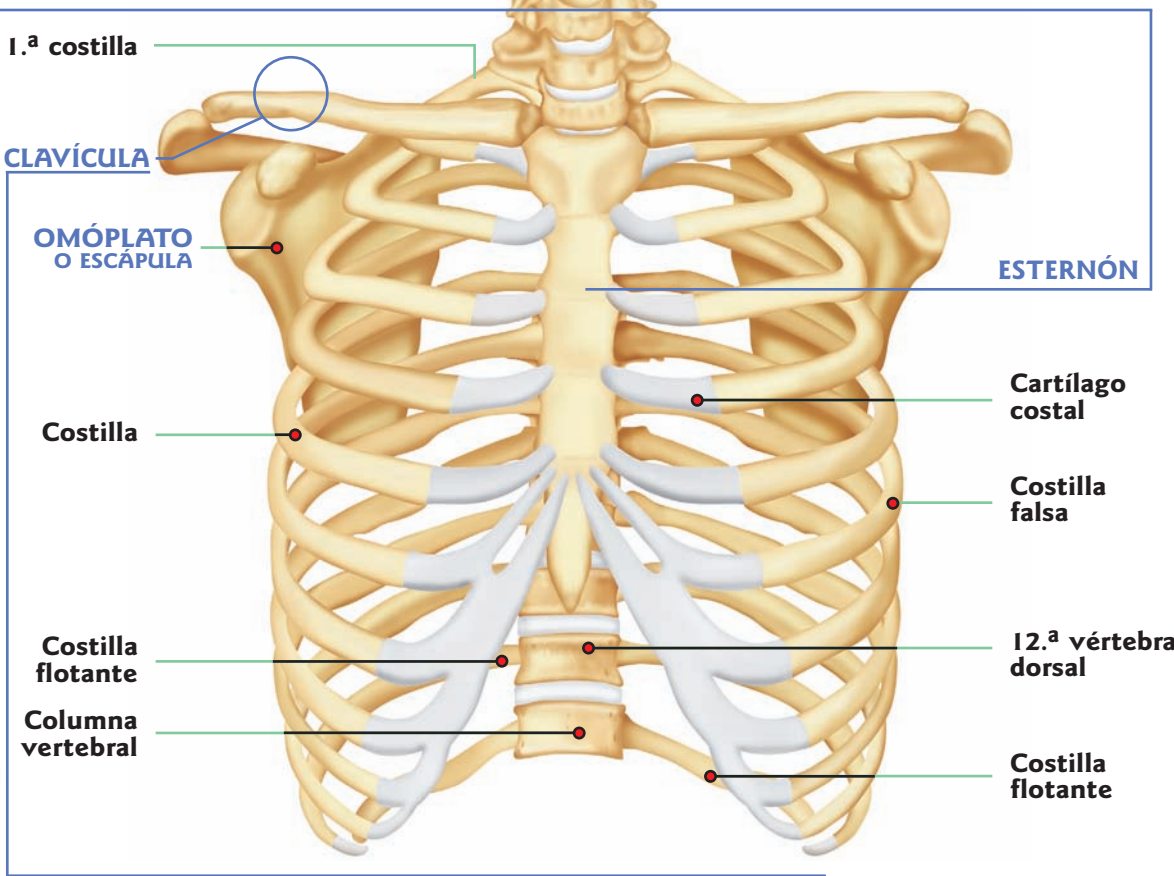
Las **costillas** son huesos planos y largos, que se doblan hacia adelante. Las 7 primeras (costillas verdaderas) se extienden desde la columna vertebral hasta el esternón, con el que están unidas por medio del cartílago costal o costilla cartilaginosa.

Las 4 siguientes se denominan costillas *falsas*; no se articulan directamente con el esternón, sino que se unen con la inmediatamente superior (última costilla verdadera) por medio de un cartílago común.

Las 2 últimas son más cortas que las demás y no llegan al esternón: se llaman costillas *flotantes*.



## TÓRAX: vista anterior

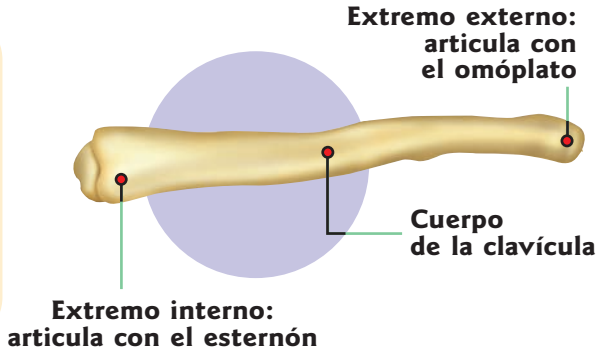


Ver respiración mecánica en pág. 79



La movilidad de las costillas es fundamental para la **respiración mecánica**. Durante la inspiración, la caja torácica se ensancha al ampliarse los espacios intercostales. Cuando vuelven a su lugar, los espacios intercostales se achican y el aire sale de los pulmones, de la misma manera que en un fuelle.

## CLAVÍCULA: vista anterior



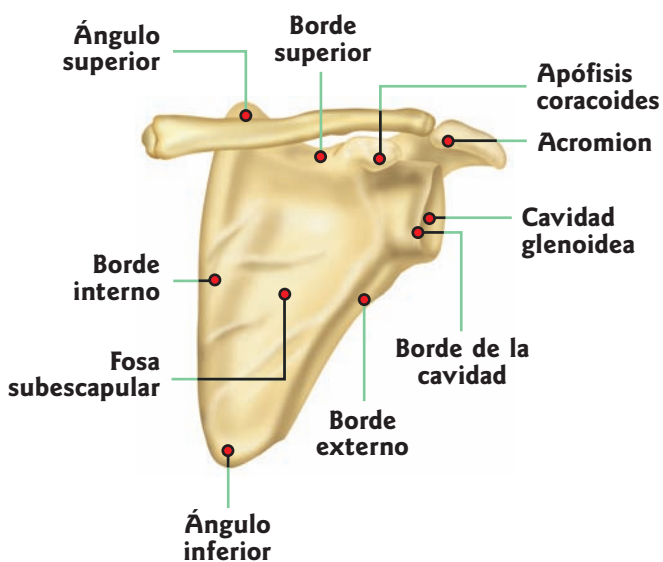
## Huesos de la cintura escapular y los miembros superiores

La **cintura escapular** u **hombro** está constituida por dos huesos: la **clavícula** y el **omóplato** o **escápula**.

La **clavícula** es un hueso largo, con forma de *s itálica*. Se encuentra entre el omóplato y el esternón, con los cuales se articula. Ubicadas a ambos lados de la columna vertebral, forman la parte superior de los hombros.

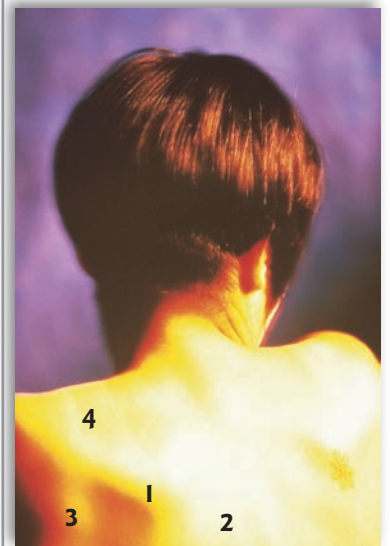
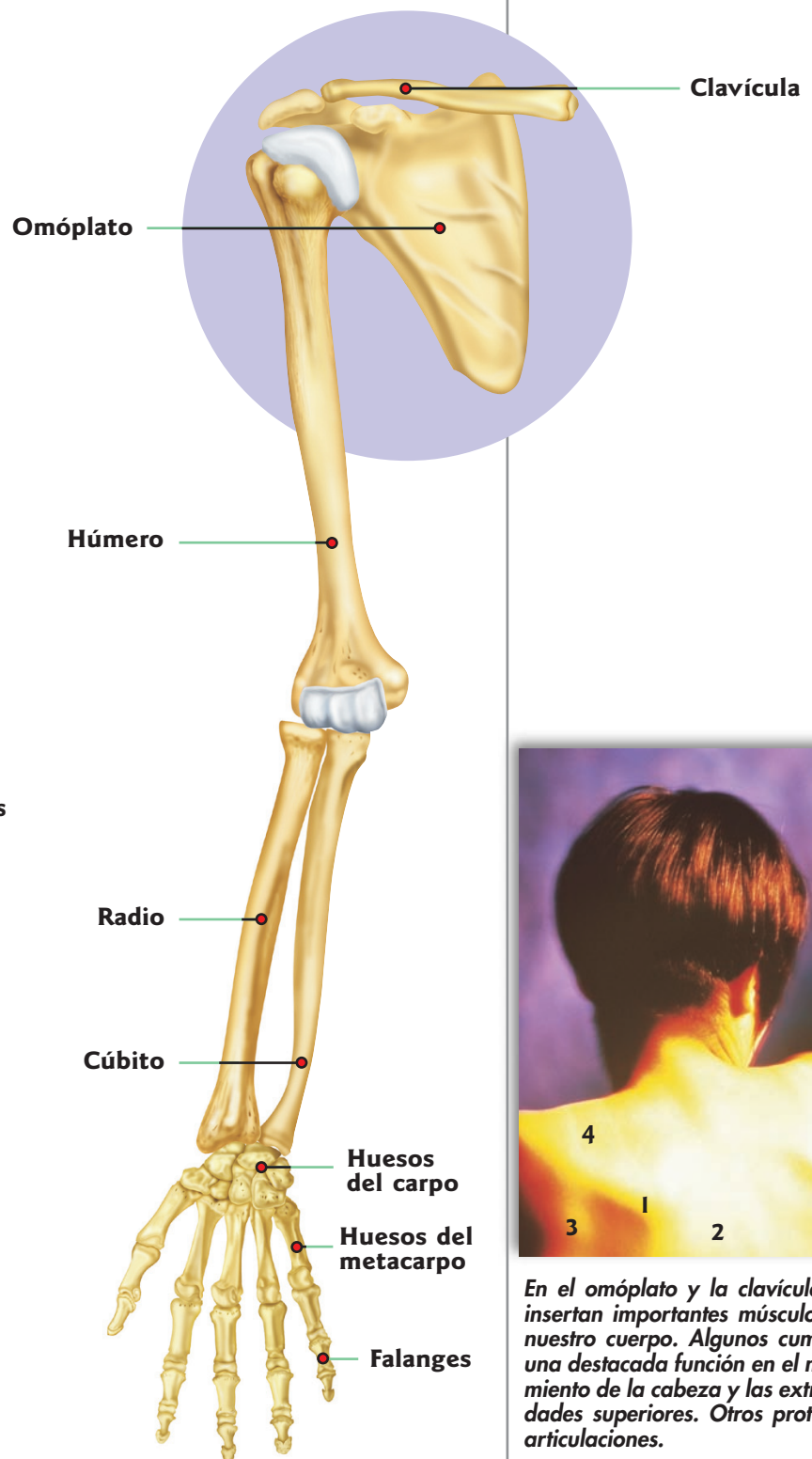
El **omóplato** es un hueso par con forma de triángulo, ubicado en la parte posterior y superior del tórax. Se articula con el húmero por medio de una superficie cóncava: la *cavidad glenoidea*. En su cara posterior presenta una superficie sobresaliente y aplanada, la *espinas del omóplato*, que termina en una apófisis voluminosa, el *acromion*, donde se articula con la clavícula por medio de carillas articulares, una cápsula articular y diversos ligamentos.

### OMÓPLATO O ESCÁPULA: vista costal



La *diáfisis* de la clavícula se palpa a través de la piel. El ángulo inferior del omóplato suele localizarse a nivel del séptimo espacio intercostal.

### HUESOS DEL MIEMBRO SUPERIOR: vista dorsal



En el omóplato y la clavícula, se insertan importantes músculos de nuestro cuerpo. Algunos cumplen una destacada función en el movimiento de la cabeza y las extremidades superiores. Otros protegen articulaciones.

- 1 Espina del omóplato
- 2 Borde vertebral del omóplato
- 3 Músculo infraespinoso
- 4 Músculo trapecio

**El sostén y el movimiento**

- 1. Hombro
- 2. Brazo
- 3. Antebrazo
- 4. Mano



El cúbito es fácilmente palpable. El olécranon sobresale en el codo.

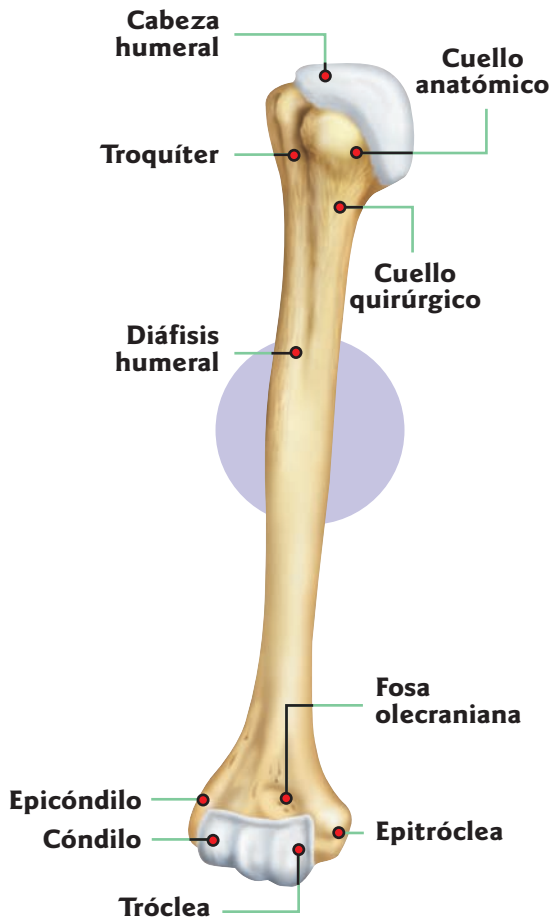


Cuando una persona cierra el puño, flexiona todas sus articulaciones, y las cabezas de los metacarpianos forman los nudillos.

**El esqueleto de las extremidades superiores** presenta tres regiones: los **brazos**, los **antebrazos** y las **manos**.

Los brazos están formados por un solo hueso, el **húmero**, que se extiende desde el hombro al codo. Es un hueso largo, par, con una cabeza redondeada, que se articula con la cavidad glenoidea de la escápula. El extremo inferior presenta una superficie articular, el **cóndilo**, por donde se articula con el radio; y tres prominencias, la **tróclea**, que se articula con el cúbito, el **epicóndilo** y la **epitróclea**; en ellas se fijan los ligamentos y cartílagos que conforman la articulación del codo.

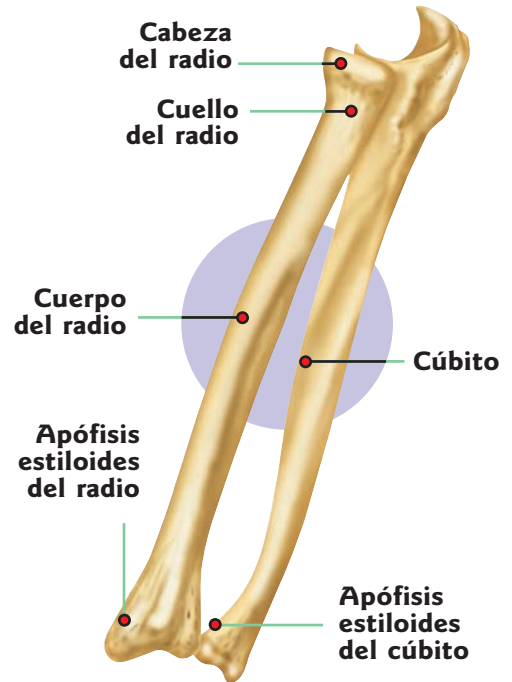
**HÚMERO: cara dorsal**



Los antebrazos presentan dos huesos, el **cúbito** (interno) y el **radio** (externo).

El **cúbito** es un hueso par, largo y más grueso en su extremo superior, que forma el borde posterior del antebrazo y se extiende desde la parte de atrás del codo hasta la muñeca, paralelamente al radio. Su extremo superior presenta una eminencia parecida a un garfio, el **olécranon**—que forma la punta del codo— y una superficie curva interior —la **cavidad sigmoidea**— por la que se articula con el húmero. Su extremo inferior se articula con los huesos del carpo.

**CÚBITO Y RADIO: cara anterior**

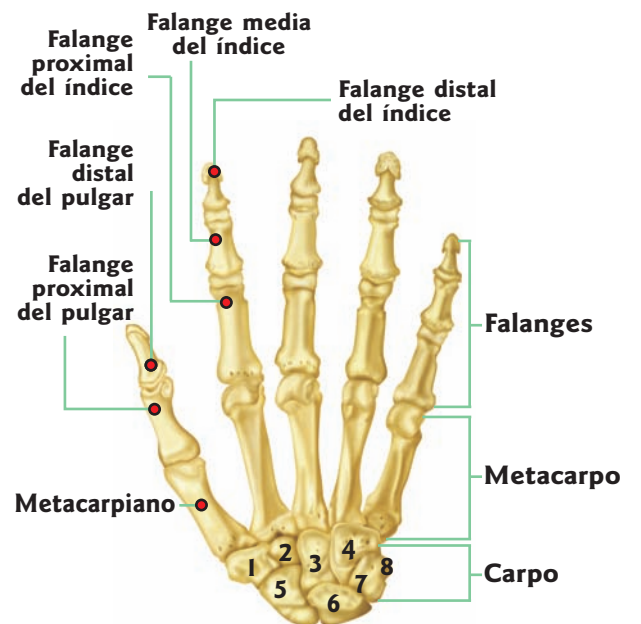

El **radio**, hueso par y largo, forma el borde anterior del antebrazo. Su extremo inferior es más grueso que el superior, y se articula con el cúbito y con los huesos del carpo. Su extremo superior se articula con el cúbito y el húmero.

El cúbito y el radio se articulan entre sí, tanto en el extremo superior como en el inferior. Cuando giramos la palma de la mano hacia arriba y hacia abajo, ambos huesos se cruzan.

En las manos, pueden distinguirse tres zonas: **carpo** (muñeca), **metacarpo** (palma de la mano) y **falanges** (dedos).

**HUESOS DE LA MANO: vista dorsal**



- 1. Trapecio
- 2. Trapezoides
- 3. Grande
- 4. Ganchoso
- 5. Escafoides
- 6. Semilunar
- 7. Piramidal
- 8. Pisiforme

## Cintura pélvica y huesos de los miembros inferiores

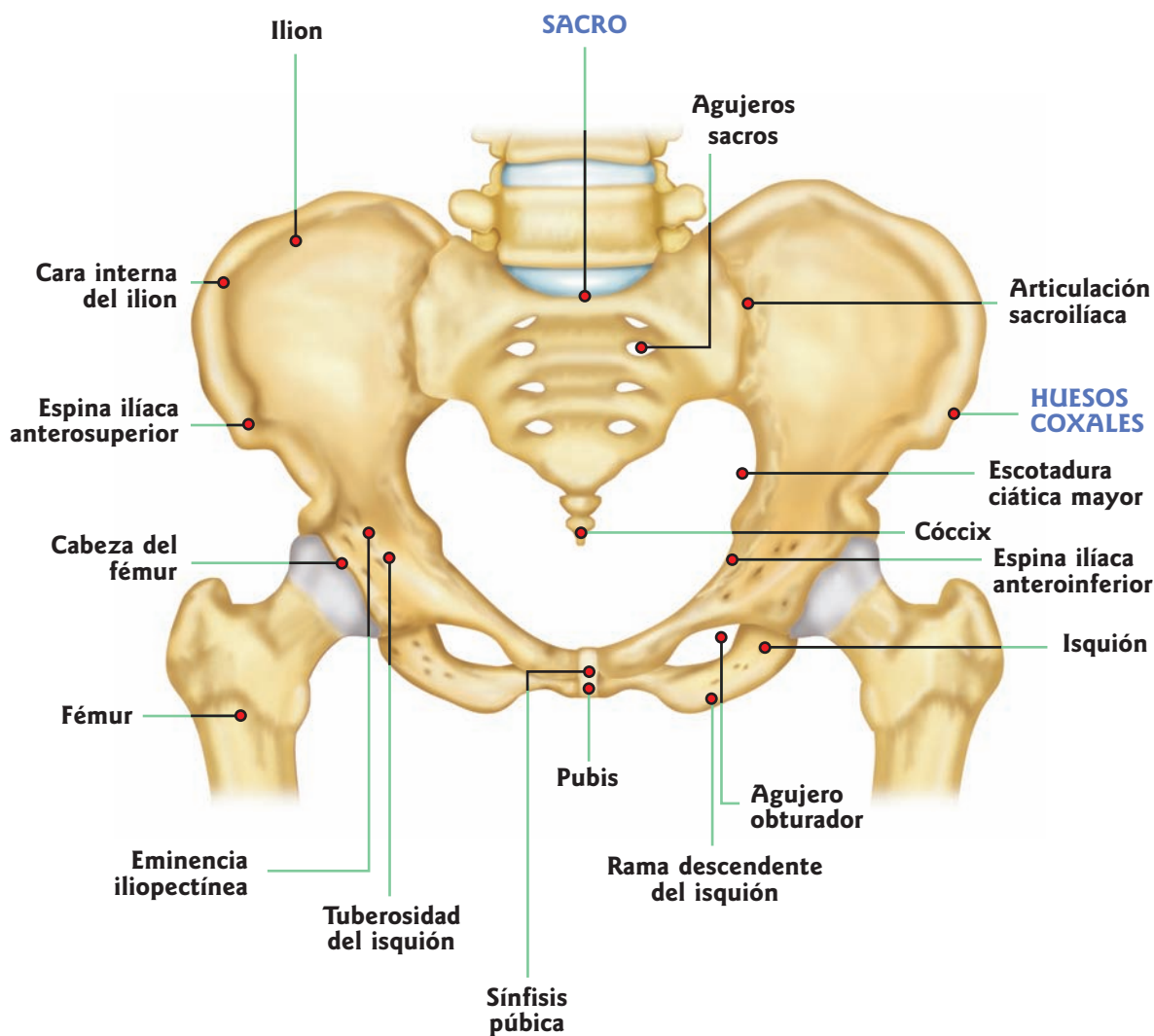
La **cintura pélvica** o **cadera** es una cavidad en forma de cuenca que está conformada por los huesos **coxales**, ubicados simétricamente con respecto a la columna vertebral. Cada uno está formado por tres huesos planos soldados entre sí: *pubis*, *isquión* e *ilion* (desde abajo hacia arriba).

En su parte superior y hacia atrás, se unen al **sacro**. Se unen entre sí por medio de la *sínfisis púbica*, ubicada en la parte inferior y hacia delante.

Por medio de la *cavidad cotiloidea* o *acetábulo*, se articula con el húmero.

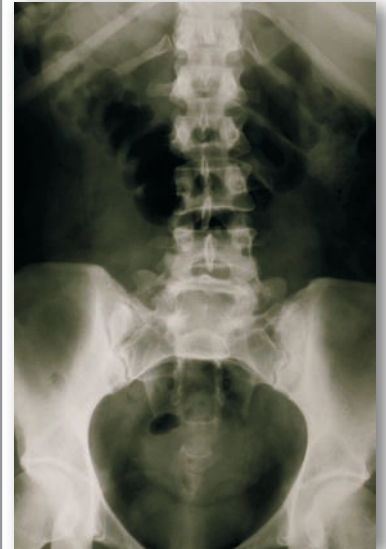Junto con el *sacro* y el *cóccix*, forman un anillo óseo que conforma la pelvis, sobre la que descansa la columna vertebral.

### PELVIS: vista anterior



Hasta la pubertad, las tres piezas que conforman el coxal están unidas por cartílagos, pero luego se osifican y forman un único hueso.

La pelvis de la mujer es más ancha que la del hombre y su disposición es diferente, ya que, en el momento del parto, el bebé debe pasar a través de ella. Para eso, el diámetro de su cabeza se acomoda por medio de giros.



Radiografía que muestra la pelvis.

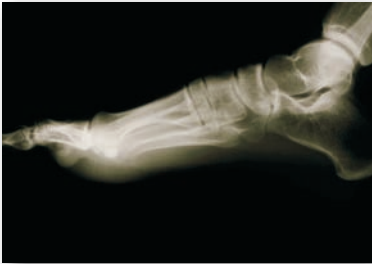Es común la fractura de cadera en personas mayores o de edad avanzada. A diferencia de lo que pasaba décadas atrás, actualmente es posible recuperar la locomoción mediante la implantación de prótesis.



**El sostén y el movimiento**

Ver **fémur** en **pág. 46**

Radiografía del pie.



- 1. Muslo
- 2. Pierna
- 3. Pie



Todos los huesos del tarso son cortos, mientras que los del metatarso y las falanges son largos.

Al igual que en las extremidades superiores, se distinguen tres regiones: los **muslos**, las **piernas** y los **pies**.

El hueso del **muslo** es el **fémur**, el más largo y fuerte del cuerpo humano. Su extremo superior presenta una cabeza redonda que se articula con la cavidad cotiloidea de la cintura pélvica. Los **trocánteres** son eminencias que sirven de base de sustento para los músculos.

En el extremo inferior se encuentran **dos cóndilos**, que permiten la articulación en bisagra de la rodilla. En ella se encuentra la **rótula**, un hueso corto y aplanado de adelante hacia atrás, que se desarrolla en el tendón del músculo cuádriceps.

La **pierna** está formada por dos huesos: la **tibia** y el **peroné**.

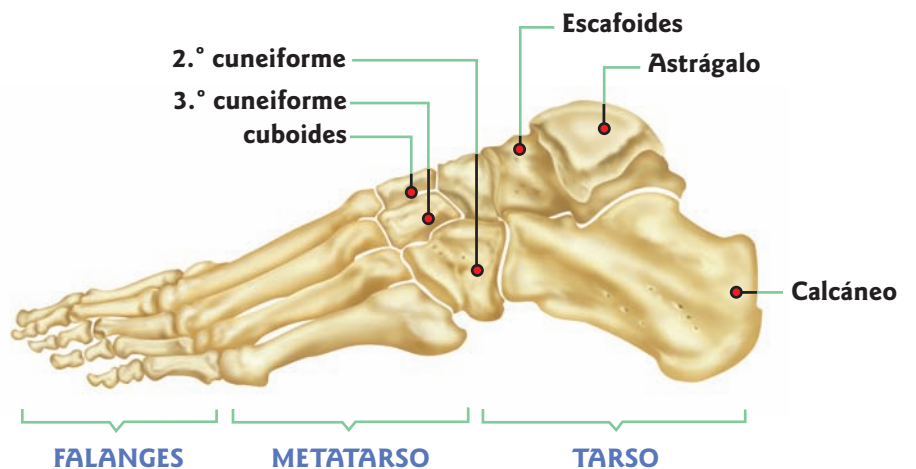
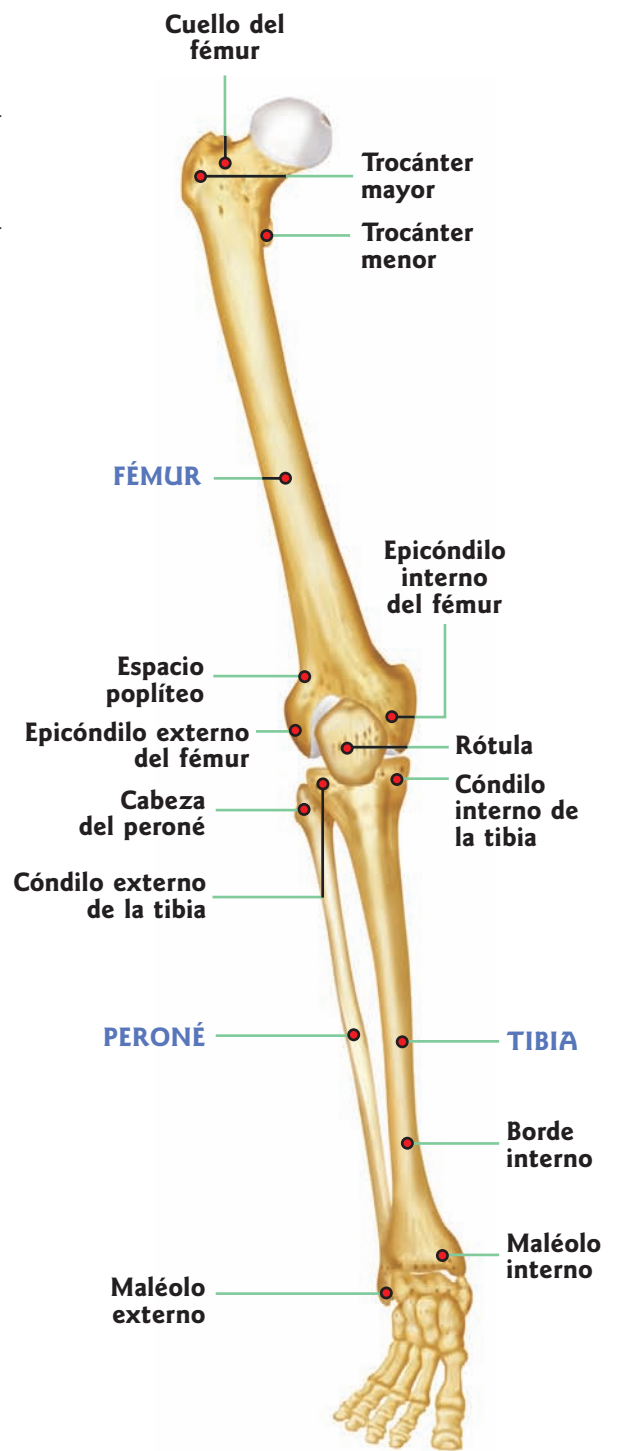
La **tibia** es un hueso largo y par, ubicado en la parte anterior e interna de la pierna. Las superficies articulares de su extremo superior se articulan con los **cóndilos** del fémur, formando la rodilla. Su extremo inferior se articula con el peroné y con uno de los huesos del tarso (talón).

Presenta una apófisis descendente, el **maléolo interno**, que forma una prominencia en la parte interior del tobillo.

El **peroné** es un hueso largo y par, más delgado que la tibia. Se ubica en la parte externa de la pierna y se articula con la tibia por su extremo superior. Termina en el **maléolo**, que forma la protuberancia externa del tobillo.

El **pie** está formado por los **huesos del tarso**, del **metatarso** y las **falanges**. Los **huesos del tarso** se disponen en dos filas: una anterior y otra posterior, que forma el talón. El **metatarso** está formado por huesos largos. Los huesos de los dedos se llaman **falanges**.

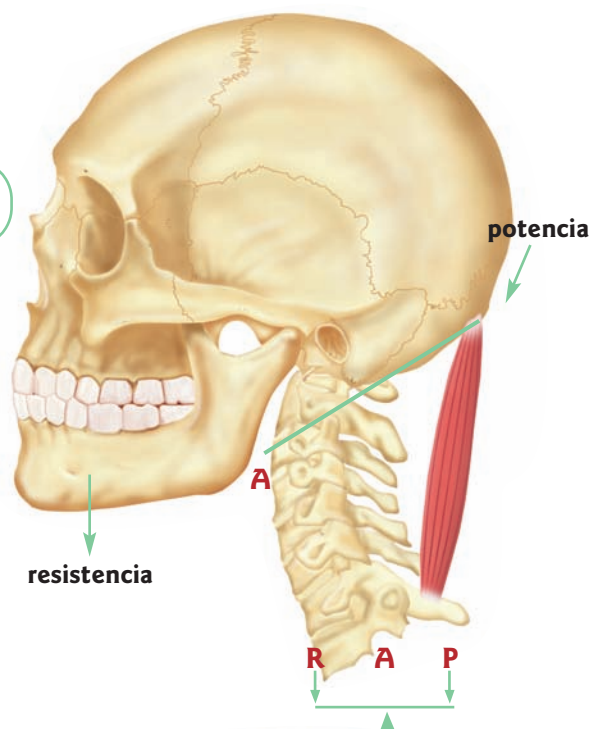
**HUESOS DE LA EXTREMIDAD INFERIOR: vista anterior**



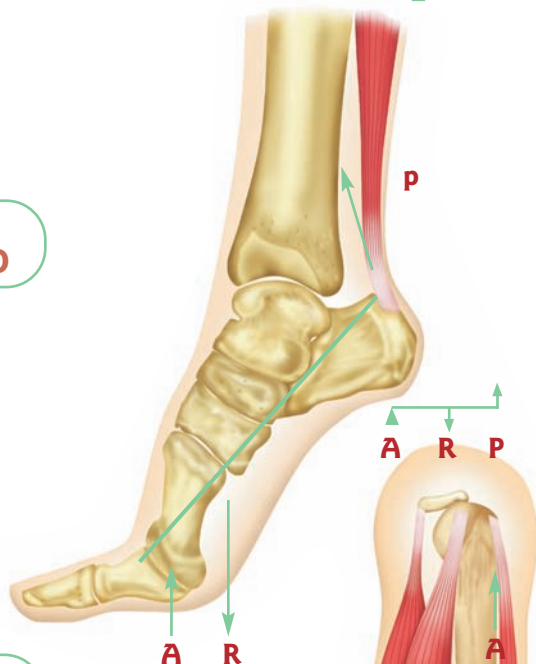
# Las palancas del cuerpo humano

En una palanca encontramos los siguientes elementos: un *punto de apoyo (A)*, donde la palanca se afirma; un *punto de resistencia (R)*, que está en contacto con el cuerpo y sufre la influencia de la palanca, y un *punto de potencia (P)*, donde se aplica la fuerza. En nuestro cuerpo tenemos muchas palancas funcionando, que llevan a los músculos a mover los huesos y determinan el funcionamiento de las articulaciones.

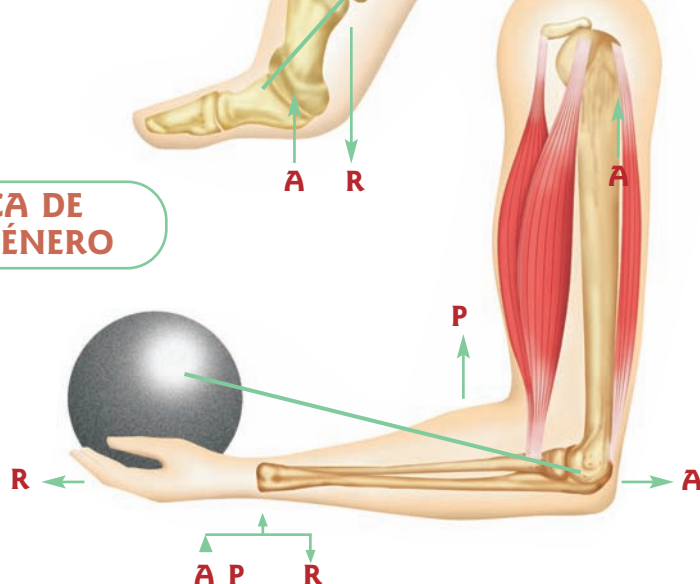
## PALANCA DE PRIMER GÉNERO



## PALANCA DE SEGUNDO GÉNERO



## PALANCA DE TERCER GÉNERO



## Contracción muscular

Un músculo muestra **dos puntos de inserción**, uno **fijo** y otro **móvil**. Cuando se contrae, acerca un hueso, mientras que otro permanece fijo. Este impulso nervioso llega al músculo a través de los **nervios motores** que coordinan el movimiento mismo. En el proceso de contracción de los músculos, intervienen principalmente estructuras musculares de dos tipos, que muestran una gran complejidad. Estas estructuras se denominan **cardíacas estriadas** y **lisas**. El impulso es transmitido por el **sistema nervioso**.

También se detecta que existen **escleroproteínas** distribuidas en el tejido muscular, indispensables para poner en movimiento el conjunto óseo, para efectuar todo el trabajo cardíaco, para deglutir los alimentos y, en general, para todos los movimientos del cuerpo.

Ver nervios motores en pág. 125

La palanca de tercer género nos permite aproximar objetos, arrastrarlos, y golpear un material, entre otras actividades.



# Características de los huesos

Para poder cumplir con sus funciones específicas, los huesos presentan una especial composición y estructura. También están diseñados de acuerdo con la región del cuerpo en la que se encuentran. Si bien parecen rígidos como rocas, son órganos muy dinámicos: en ellos se producen procesos de formación y de intercambio.

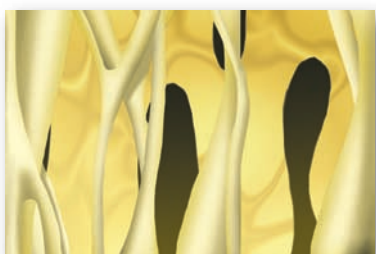
Ver músculos  
en pág. 52

Ver glóbulos rojos,  
glóbulos blancos  
y plaquetas  
en pág. 99

La capa externa o periostio está formada por columnas sólidas de material óseo. Cubre el cuerpo de los huesos de las extremidades.



El hueso esponjoso derecho, o capa interna, es blando y presenta pequeñas cavidades ocupadas por vasos sanguíneos, grasa y médula ósea.



- Los **huesos** cumplen varias funciones:
- dan forma al cuerpo;
  - soportan y protegen los tejidos blandos;
  - sirven de punto de inserción a **músculos**, ligamentos y tendones;
  - les dan estabilidad a las articulaciones;
  - constituyen un depósito de reserva de minerales que el organismo retira o aporta según sus necesidades;
  - en ellos se producen los **glóbulos rojos**, los **glóbulos blancos** y las **plaquetas**;
  - intervienen en la regulación del metabolismo del **calcio** y el **fósforo** plasmático.

Están constituidos por una materia formada por **sustancias inorgánicas**, como *sales calcáreas*, *fosfato*, *carbonato de calcio*, *agua*, y una mezcla de **sustancias orgánicas** llamada *oseína*, que se compone de *colágeno*, *azúcares* y las *glicoproteínas*, entre otras.

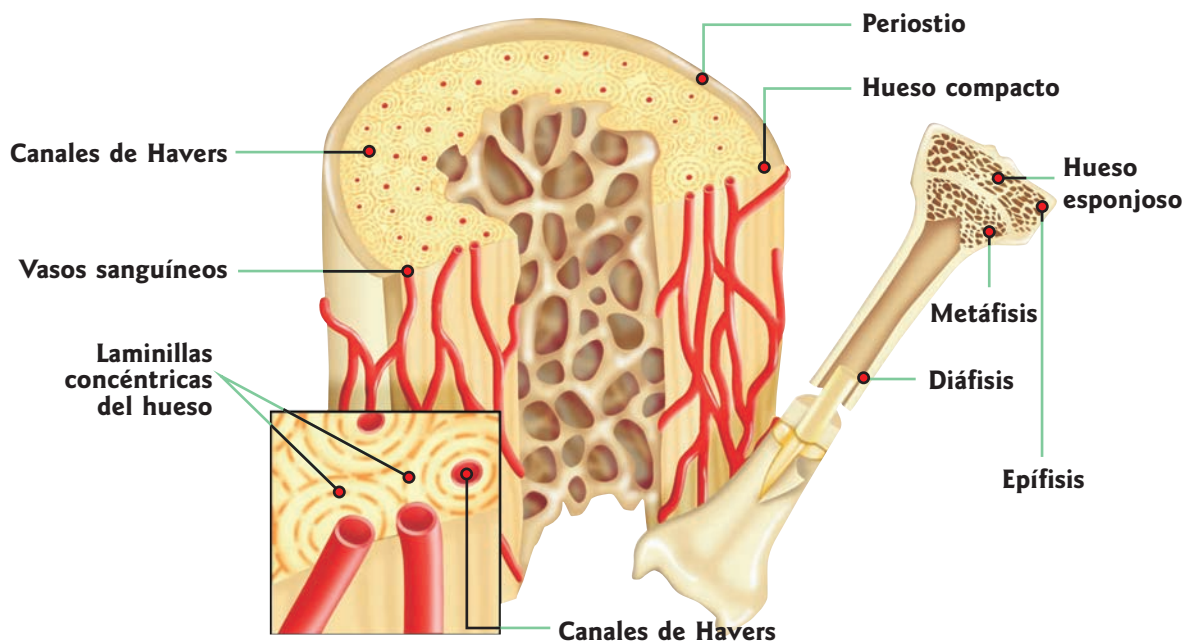
Los huesos, en general, presentan **dos capas**. Una **externa**, dura y compacta, constituida por células óseas vivas que conforman el **hueso compacto**. Este último posee una *matriz* proteica, dispuesta en laminillas o *lamelas*, que rodean

los *canales de Havers*, diminutos conductos que contienen los vasos sanguíneos. Dentro de las lamelas hay pequeñas cavidades, ocupadas por células óseas u **osteocitos**, que presentan muchas prolongaciones protoplasmáticas, conectadas entre sí y con los vasos sanguíneos por canales diminutos.

La capa interna —**hueso esponjoso**— es rica en células óseas y presenta cavidades ocupadas por una densa red de vasos sanguíneos y grasa, que forma espacios ocupados por **médula ósea**, sustancia blanda que da origen a las células sanguíneas.

El **periostio** es una capa delgada y dura, que forma la cubierta exterior de los huesos. Una red de vasos linfáticos, capilares y nervios lo atraviesan por unos orificios denominados *agujeros nutricios*. De este modo, el alimento llega a todas las células del hueso y se transmiten al sistema nervioso las sensaciones de dolor. Su parte externa, fibrosa y de colágeno, se une firmemente con las fibras de los ligamentos y los tendones que se insertan en el hueso.

La cavidad medular y los canales de Havers están cubiertos por el **endostio**, una envoltura fibrosa.



## ¿Cómo se forman los huesos?

El **cartilago** es el material que constituye el esqueleto del feto antes del nacimiento. En el momento de nacer, éste constituye una parte importante del hueso. A medida que una persona crece, el **tejido cartilaginoso** es reemplazado en forma gradual por el **tejido óseo**.

El proceso de formación del hueso se llama **osteogénesis**.

## ¿Cómo crecen los huesos?

Entre la cabeza ósea y el cuerpo de los huesos largos se encuentra una fina lámina: el **cartilago de crecimiento**. Las células que constituyen esta lámina se dividen constantemente y depositan calcio en la matriz proteica del hueso. Gracias a él, los huesos crecen longitudinalmente hasta que la persona cumple 20 a 25 años, aproximada-

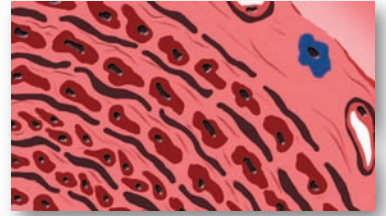
mente, edad en que se produce la **osificación** total del cartilago y, por lo tanto, se alcanza la estatura máxima.

## ¿Cómo se reponen los huesos?

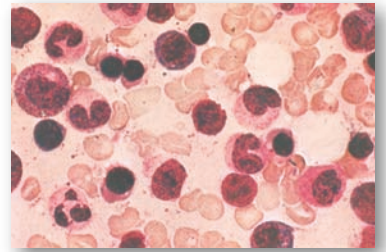
Los huesos pueden engrosarse o reponer sus partes dañadas (por ejemplo, a raíz de una fractura) gracias a la reproducción de las células del **periostio**: los **osteoblastos**, que son las células formadoras. Si un hueso se rompe, esta capa se divide y crece sobre la fractura, uniendo las dos partes.

El hueso se encuentra siempre en un proceso de formación y destrucción. Además de las células formadoras, los huesos poseen células destructoras: los **osteoclastos**. Estas células consumen el material producido por los osteoblastos con el fin de modelar adecuadamente el hueso dañado. Este proceso está regulado por hormonas.

*El cartilago es el material que constituye el esqueleto del feto antes del nacimiento. Éste es reemplazado en forma gradual por el tejido óseo. En los adultos, el cartilago permanece en algunos lugares del cuerpo, como el extremo de la nariz, los discos intervertebrales, las extremidades de los huesos y en las articulaciones.*

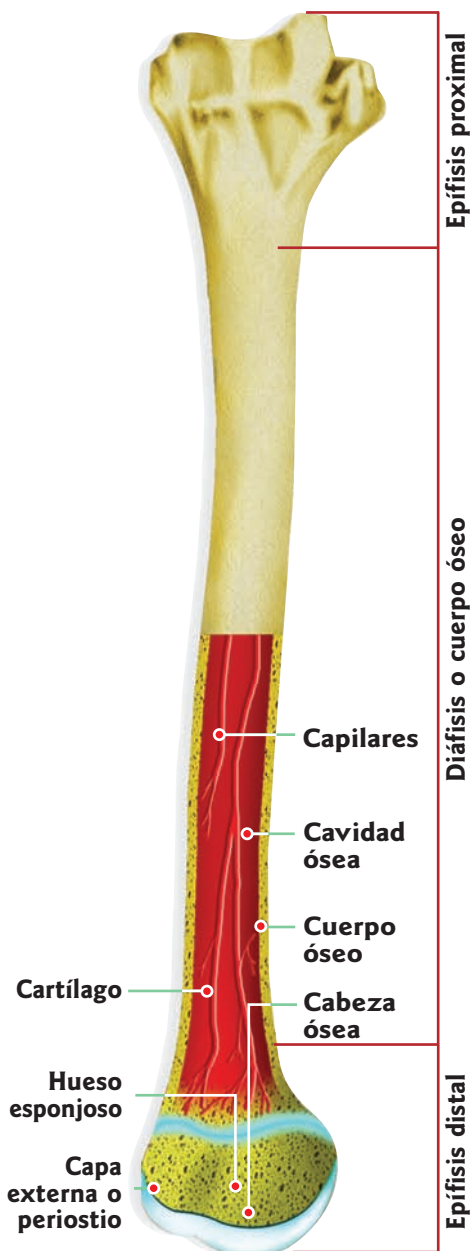


*Preparación microscópica de médula ósea.*



*El hueso regula el metabolismo del calcio y del fósforo.*

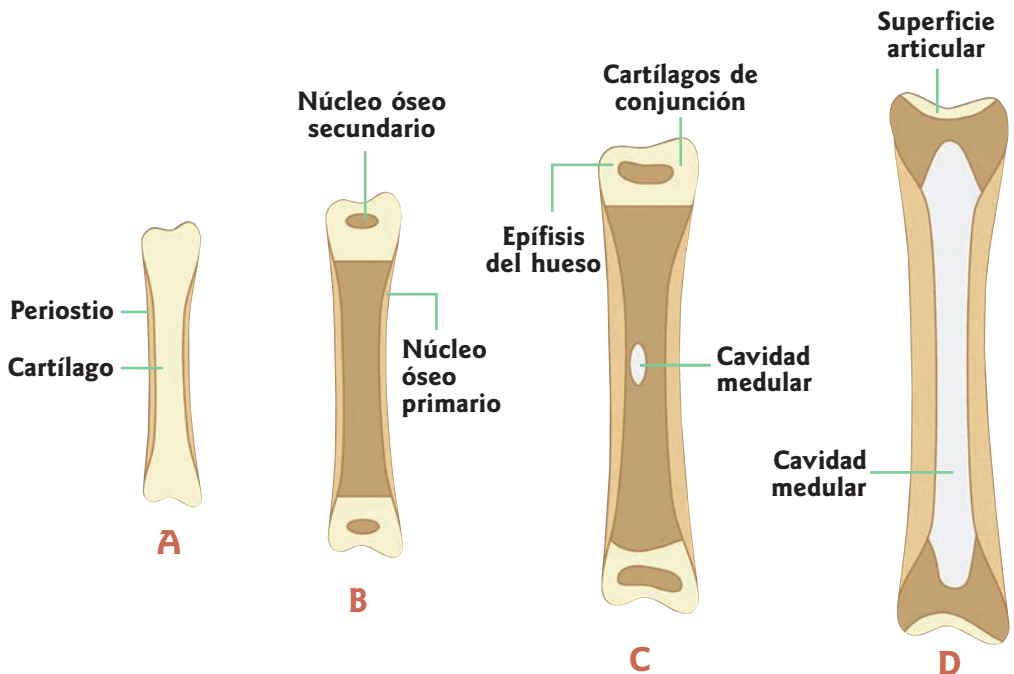
### HUESOS LARGOS



**¿Qué es la osificación?** La fina capa de cartilago que se encuentra entre la cabeza ósea y el cuerpo del hueso está constituida por células que se dividen constantemente, dando origen a un nuevo cartilago que luego es reemplazado por un hueso. Este proceso recibe el nombre de osificación y, gracias a él, los huesos crecen.

### OSIFICACIÓN DE HUESO LARGO

- A.** La membrana que envuelve al cartilago comienza a transformarse en periostio.
- B.** En el centro de este modelo condroideo se forma un núcleo óseo primario que crece, después de lo cual la sustancia cartilaginosa se osifica. La osificación también puede realizarse a partir de núcleos secundarios.
- C.** La osificación se extiende. En las epífisis se forman los cartilagos de conjunción. En el interior del hueso, parte del tejido óseo es reabsorbido y empieza a formarse la cavidad medular.
- D.** El hueso alcanza su desarrollo pleno. Los cartilagos de conjunción dan lugar a un tejido óseo. Sólo queda tejido cartilaginoso en las superficies articulares.



# Clases de huesos

Las fracturas de cadera se producen en el extremo superior del fémur a causa de una fuerza de torsión indirecta. Ocurren, generalmente, en personas débiles o de edad avanzada.

Ver músculos en pág. 52

Ver carpo en pág. 40

1. Inserción del músculo superciliar. Este músculo produce un pliegue vertical en la piel, junto a la raíz de la nariz. Por la escotadura o agujero supra-orbitario pasan los vasos y nervios supraorbitarios.

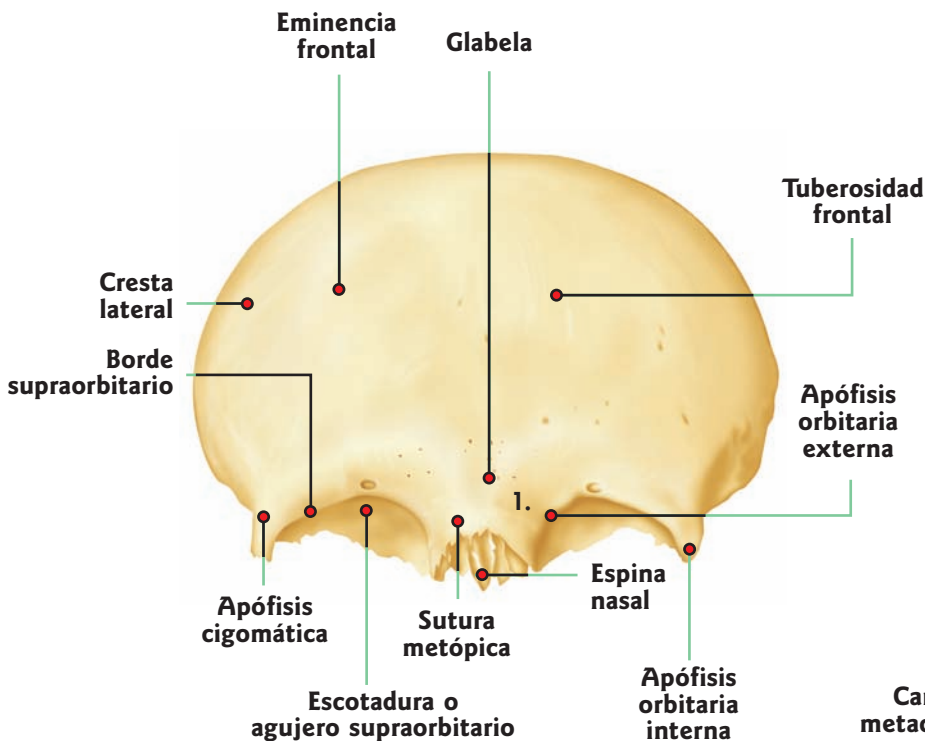
De acuerdo con su forma y su función, los huesos se clasifican en:

- huesos largos,
- huesos planos,
- huesos cortos,
- huesos irregulares.

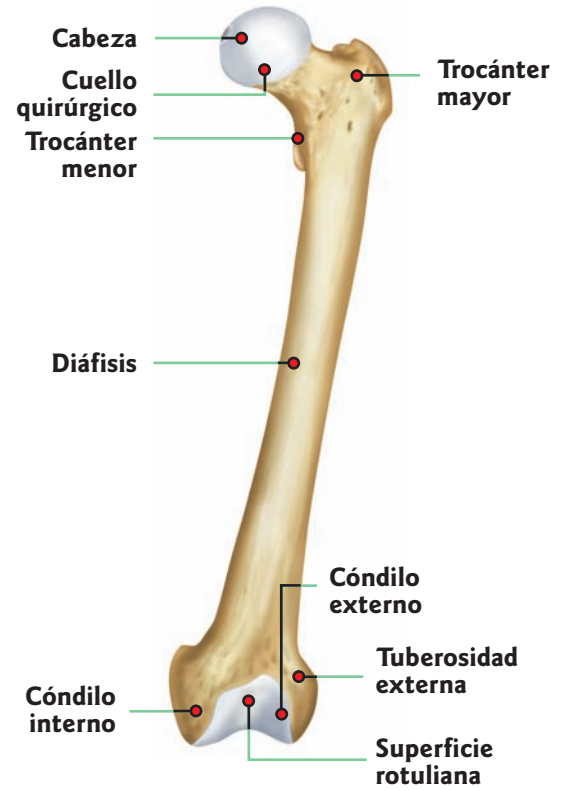
Los **huesos largos** son elongados: en ellos predomina la longitud por sobre las otras dimensiones. Poseen un cuerpo de forma cilíndrica, llamado **diáfisis**, y extremos ensanchados: las **epífisis**. Son característicos de los miembros inferiores y superiores, donde cumplen la función de soporte y palanca, como el *fémur*.

En los **huesos planos** predominan dos dimensiones: el ancho y el espesor. Presentan áreas suficientes para que se inserten los **músculos**. Están formados por dos capas de hueso compacto, y un poco de tejido óseo esponjoso y de médula. Su función es proteger los órganos que cubren, como los huesos *parietal* y *frontal* del cráneo.

## HUESO FRONTAL: vista anterior de la superficie externa

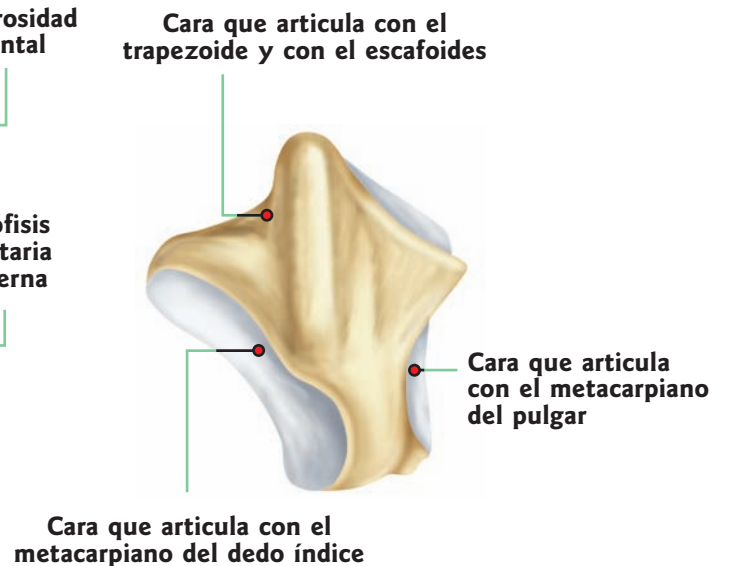


## FÉMUR IZQUIERDO: vista anterior

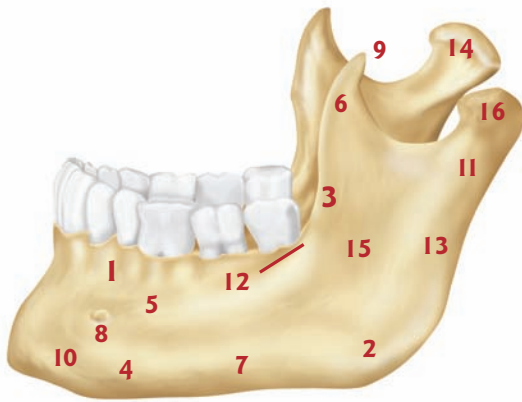


Los **huesos cortos** presentan medidas parecidas en sus tres dimensiones, lo que les otorga gran resistencia. Su principal función es amortiguar impactos, y disminuir la fricción y los cambios de dirección de los tendones. En los miembros, aumentan el efecto de palanca, como los *huesos de la muñeca (carpo)*.

## TRAPECIO: vista anterior



### MANDÍBULA O MAXILAR INFERIOR: vista lateral externa



Los **huesos irregulares** tienen formas diferentes. Algunos son impares y se ubican en la parte media del cuerpo, como las vértebras y el hueso de la mandíbula. Otros son muy específicos, como los huesecillos del oído.

1. **Porción alveolar**
2. **Ángulo de la mandíbula**
3. **Borde anterior de la rama ascendente**
4. **Base**
5. **Cuerpo**
6. **Apófisis coronoides**
7. **Borde inferior de la rama**
8. **Agujero mentoniano**

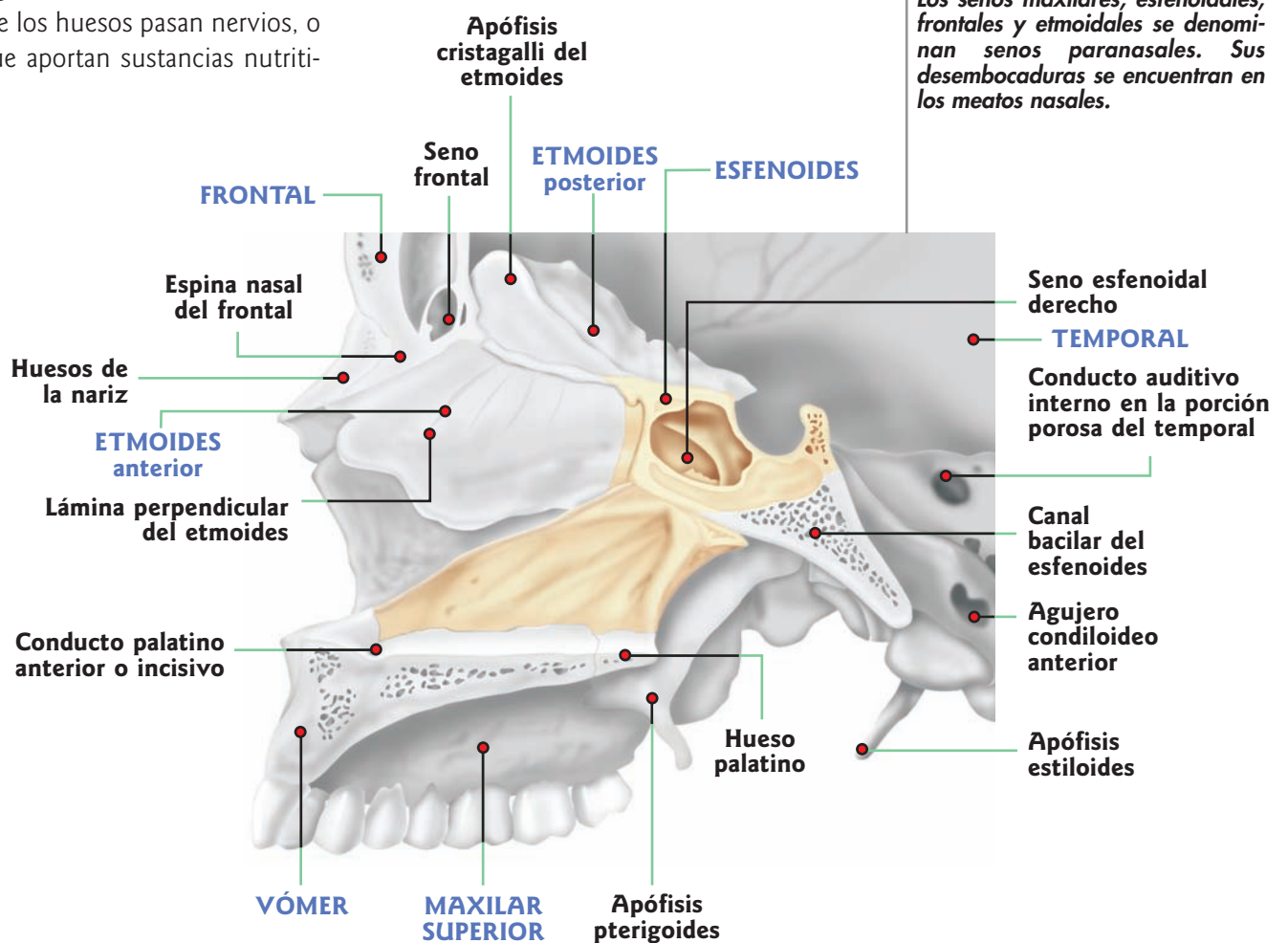
9. **Escotadura mandibular**
10. **Protuberancia o eminencia mentoniana**
11. **Cuello de la rama ascendente**
12. **Línea oblicua**
13. **Borde posterior de la rama**
14. **Fosa pterigoidea**
15. **Rama ascendente**
16. **Cóndilo de la mandíbula**

Algunos huesos presentan partes sobresalientes: las **apófisis**. Éstas pueden ser **articulares** o **no articulares**. Las apófisis articulares forman parte de una articulación. Las segundas sirven para la inserción de músculos y ligamentos, y conforman el punto de apoyo de una articulación. Las **cavidades** de los huesos cumplen diferentes funciones: o bien alojan eminencias óseas, y determinan una articulación, o alojan las partes blandas y las protegen.

Por los **orificios** de los huesos pasan nervios, o arterias y venas que aportan sustancias nutritivas al hueso.

### SECCIÓN PARAMEDIANA DEL CRÁNEO

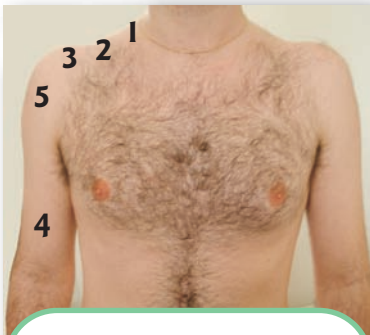Los **senos maxilares, esfenoidales, frontales y etmoidales** se denominan **senos paranasales**. Sus desembocaduras se encuentran en los **meatos nasales**.



# Las articulaciones

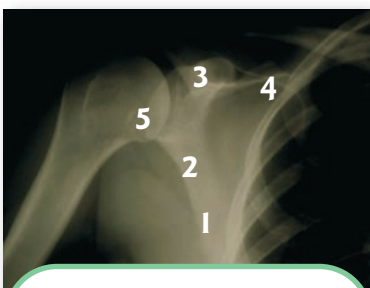
La mayoría de los huesos se encuentran unidos unos a otros. El lugar donde se unen dos superficies óseas se llama **articulación**. Hay varios tipos de articulaciones: algunas son fijas, otras son móviles o semimóviles. Cada una presenta diferentes características según la función que cumplan o el trabajo que realicen.

Ver tejido conectivo en pág. 25



1. Extremo acromial de la clavícula
2. Articulación acromio clavicular
3. Acromion
4. Bíceps braquial
5. Deltoides, que cubre el troquíter del húmero

Radiografía que muestra la articulación del hombro.



1. Borde externa del omóplato.
2. Reborde de la cavidad glenoidea
3. Apófisis caracoides
4. Clavícula
5. Cabeza del húmero

Las **articulaciones** son estructuras de tejido conectivo, mediante las cuales dos o más huesos próximos se unen entre sí. Están constituidas por varios elementos que le proporcionan estabilidad a esa unión. Al mismo tiempo, cumplen la función de limitar los movimientos para que éstos no sobrepasen una amplitud determinada y evitar roturas.

Los **elementos no óseos** de las articulaciones (no todas) son el **cartilago articular**, los **ligamentos**, la **cápsula articular**, la **membrana sinovial** y los **meniscos**.

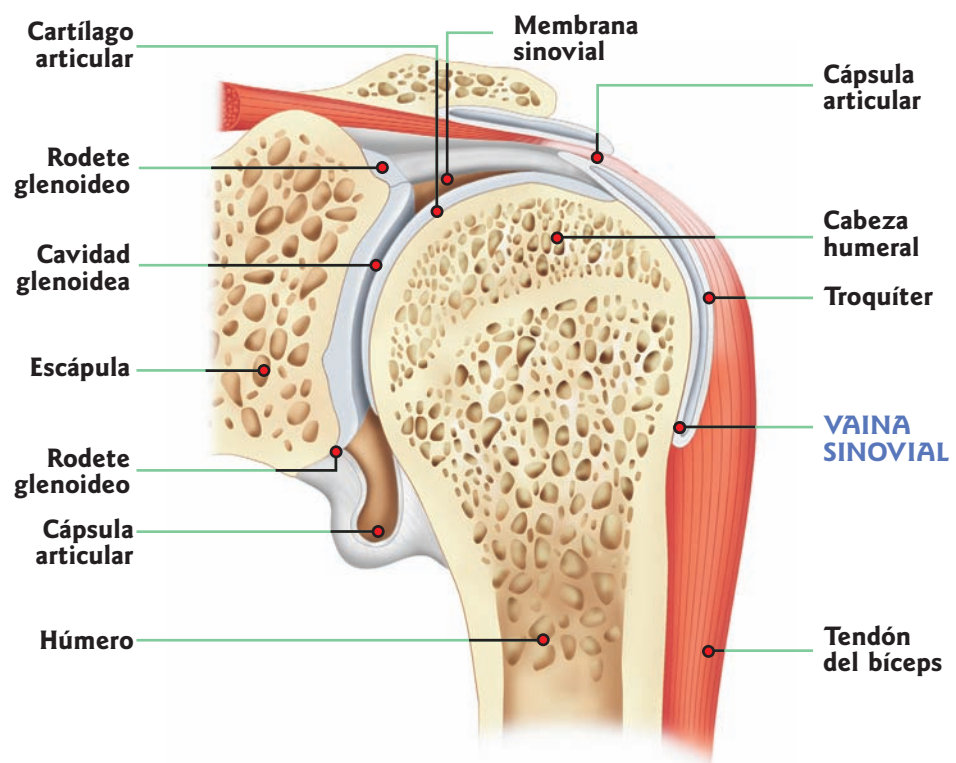
Las **articulaciones** mantienen la postura y el equilibrio, y permiten la locomoción y el crecimiento.

La delgada capa de cartilago que recubre los extremos óseos en contacto se llama **cartilago articular**, y conforma una superficie lisa que disminuye la fricción. Es una forma especializada de

**tejido conectivo**, compuesto por células especiales —los *condrocitos*— y fibras elásticas y resistentes que se ubican entre ellas. Estos elementos están incluidos en una sustancia o matriz de proteína sólida (condrina), de consistencia semejante a un gel, a la que se debe la firmeza y la elasticidad que caracterizan al cartilago.

Los **ligamentos** son bandas o cápsulas de tejido conectivo. Están formados por fibras elásticas y de colágeno blanco, que se insertan cerca de las articulaciones en todos o en algunos de los huesos que las componen. Su función es dar firmeza a la unión entre los huesos, y limitar a la vez la amplitud de los movimientos articulares. Pueden ser anchos, cortos, redondos, etc. Algunos se localizan en el interior de la cavidad articular; por ejemplo, el ligamento redondo de la cadera, o los cruzados de la rodilla.

## ARTICULACIÓN ESCÁPULO HUMERAL DERECHA: corte frontal



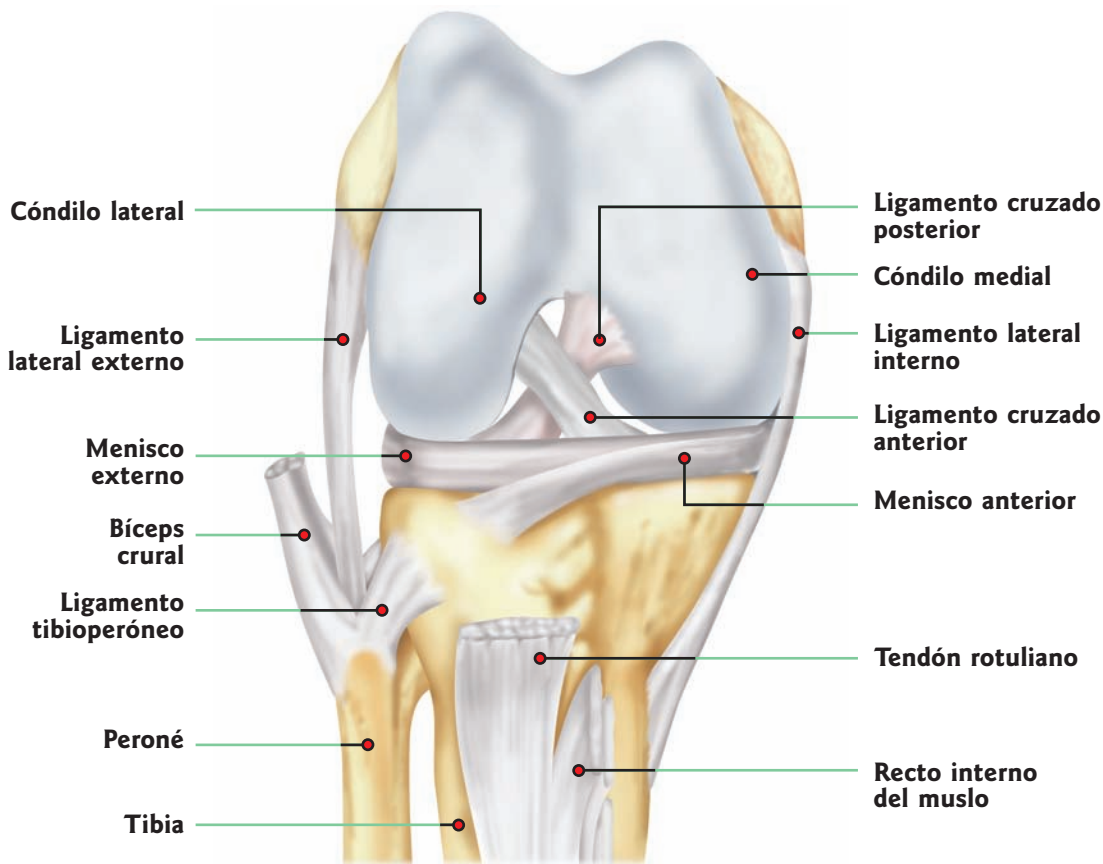
La **cápsula articular** está formada por tejido conectivo y envuelve la articulación, insertándose a lo largo del borde de las superficies óseas que la forman. Se encuentra en las articulaciones que reciben grandes tensiones, como la del hombro.

La **membrana sinovial** es una especie de cápsula que recubre la superficie interna de la cavidad articular. Está formada por tejido conectivo, en una gran proporción, de fibras blancas colágenas. Su aspecto es liso y brillante, debido a que

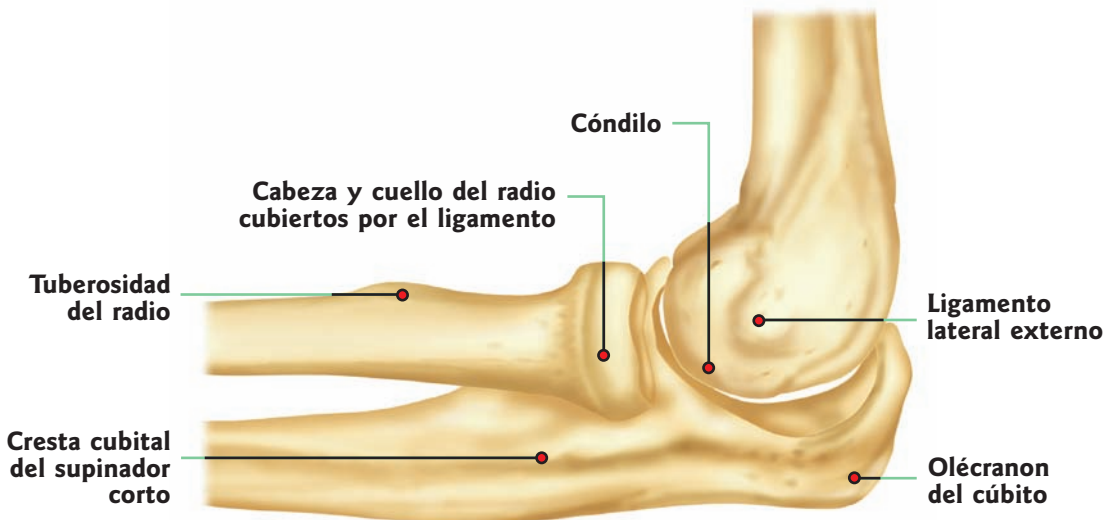
segrega un líquido incoloro y viscoso —el *líquido sinovial*— cuya función es lubricar y nutrir los cartílagos articulares.

Los **meniscos o discos articulares**, ubicados en la rodilla, son placas de tejido fibroso en forma de cuña, que dividen la cavidad articular en dos compartimientos. Aumentan la superficie de contacto entre el fémur y la tibia, lo que disminuye los efectos de la presión que ocasionan los movimientos.

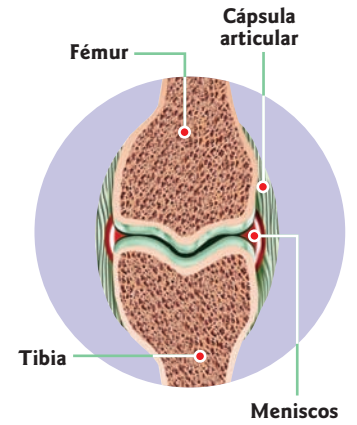
**ARTICULACIÓN DE LA RODILLA SIN LA RÓTULA: vista frontal**



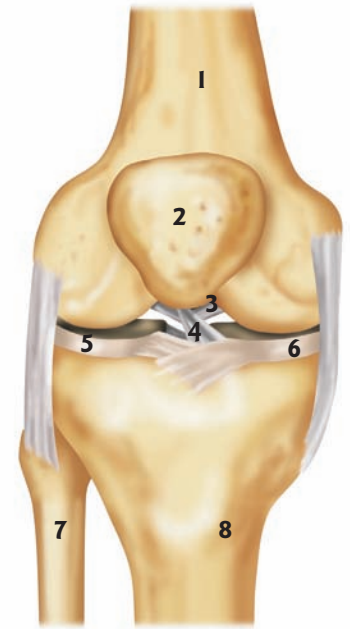
**ARTICULACIÓN DEL CODO**



**LA RODILLA Sección frontal**



**ARTICULACIÓN DE LA RODILLA**

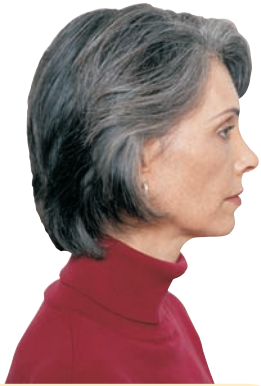

1. Fémur
2. Rótula
3. Ligamento cruzado posterior
4. Ligamento cruzado anterior
5. Menisco lateral
6. Menisco medial
7. Peroné
8. Tibia

*La inflamación de la membrana sinovial produce artritis y sinovitis. La artrosis es un desgaste o degeneración del hueso que forma parte de la articulación.*

**El sostén y el movimiento**

Las articulaciones inmóviles o fijas son propias de los huesos del cráneo y de la cara, excepto el maxilar inferior.



El bregma es el punto en el que la sutura sagital se une con la sutura coronal. El lambda es el punto donde se unen la sutura lambdaoidea y la sutura sagital.

**CLASES DE ARTICULACIONES**

**ARTICULACIONES FIJAS**

Sinartrosis o suturas

- Dentadas
- Armónicas
- Escamosas
- Esquindelesis

**ARTICULACIONES SEMIMÓVILES**

Anfiartrosis

**ARTICULACIONES MÓVILES**

Diaartrosis

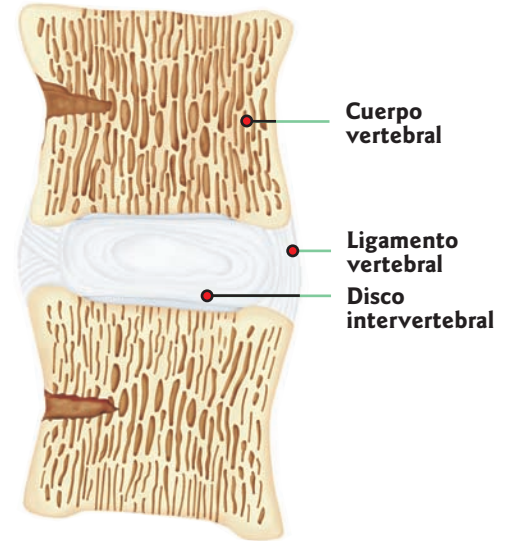
- Trocoide
- Troclear
- Silla de montar
- Enartrosis
- Condílea

**Articulaciones inmóviles o sinartrosis**

Son propias de los huesos de la cara y el cráneo (excepto el maxilar inferior), ya que su función es unir más que dar movilidad. También se las conoce como suturas. Se subdividen en cuatro clases.

**Dentadas:** presentan forma de dientes que encajan unos con otros; por ejemplo, la articulación interparietal.

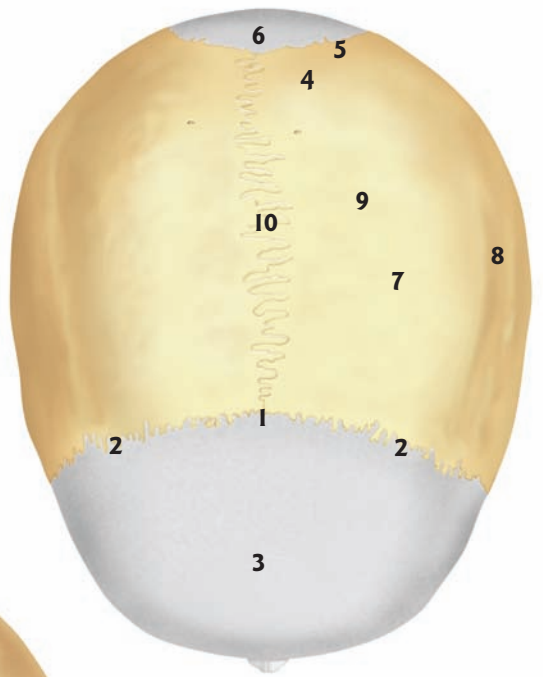
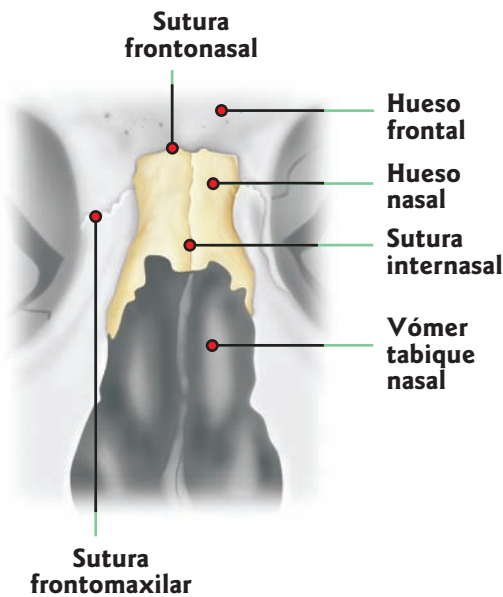
**ARTICULACIÓN INTERVERTEBRAL: corte lateral**



**Armónicas:** presentan forma plana o lisa y se articulan perfectamente; por ejemplo, la articulación de los huesos nasales.

**Escamosas:** presentan forma de escamas; por ejemplo, la articulación tèmpero-parietal.

**Esquindelesis:** una presenta forma de cresta y la otra forma de ranura, y se encastran perfectamente; por ejemplo, el esfenoides con el vómer.



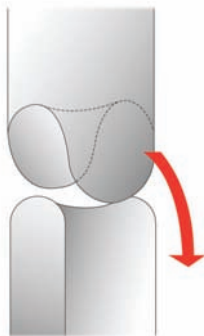
1. Bregma
2. Sutura coronal
3. Hueso frontal
4. Lambda
5. Sutura lambdaoidea
6. Hueso occipital
7. Hueso parietal
8. Eminencia parietal
9. Orificio parietal
10. Sutura sagital
11. Hueso temporal
12. Maxilar inferior
13. Conducto auditivo externo del hueso temporal

### Articulaciones semimóviles o anfiartrosis

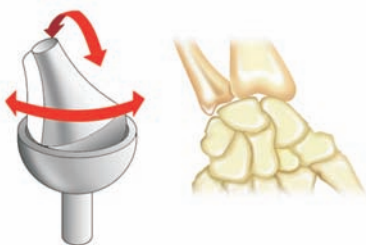
Son propias de la columna vertebral; sólo permiten unos pocos movimientos. En esta clase de articulaciones, los huesos se encuentran separados por placas de tejido cartilaginoso.

Si bien el movimiento que puede tener cada vértebra por sí misma es casi nulo, en conjunto (la columna vertebral) presenta gran movilidad.

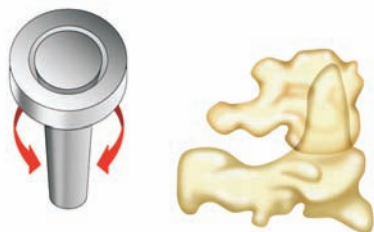Según la forma de las superficies articulares, las articulaciones móviles se subclasifican en **trocoide, troclear, silla de montar, enartrosis, artrodia y condílea**.



**Silla de montar:** presenta dos superficies que encajan como las piezas de un rompecabezas. Ejecuta los movimientos de *rotación, flexión y separación* (abducción). Un ejemplo es la articulación del pulgar con un hueso del carpo.



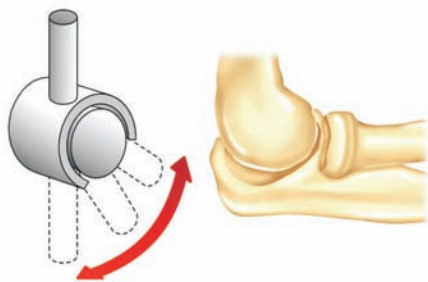
**Condílea:** uno de los huesos termina en un cóndilo (semiesfera alargada) y el otro, en una concavidad también, alargada. Ejecuta los movimientos de flexo-extensión y abducción-aducción. Un ejemplo es la articulación de los extremos (epifisis) superiores del radio y el cúbito, que permite girar la palma de la mano hacia abajo.



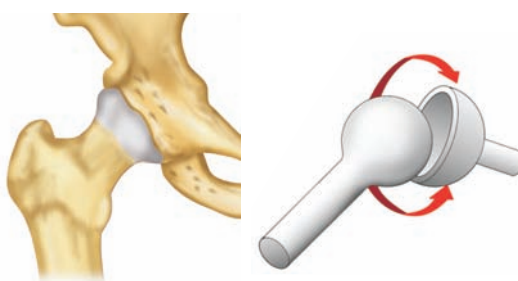
**Articulación trocoide:** está compuesta por una superficie, que es un cilindro, que encaja en un anillo osteofibroso. Ejecuta los movimientos de *rotación*. Un ejemplo es la articulación del occipital con el atlas.

### Articulaciones móviles o diartrosis

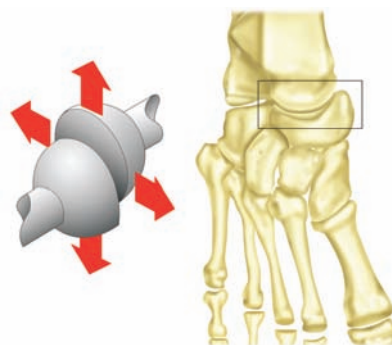
Corresponden fundamentalmente al esqueleto de los miembros. Son muy flexibles, ya que en el interior de éstas se encuentra una cavidad y una membrana lubricada que facilitan el movimiento. Los huesos que intervienen en este tipo de articulación están unidos por ligamentos que evitan la dislocación.



**Articulación troclear:** en ella, el extremo de un hueso se inserta en un soporte óseo en forma de polea. Ejecuta los movimientos de *flexión y extensión*. Un ejemplo es el codo, donde el extremo redondo del húmero encaja en un soporte formado por el cúbito y el radio.



**Enartrosis:** uno de los huesos termina en una cabeza esférica que se introduce en una concavidad que la alberga. Ejecuta todos los movimientos y con gran amplitud. Un ejemplo es la articulación de la cadera, donde el extremo esférico del hueso del fémur se inserta en una cavidad de la pelvis.



**Artrodia:** los huesos de la articulación tienen superficies planas y sólo realizan pequeños movimientos de deslizamiento. Ejemplo: la articulación carpometacarpiana.

La **diartrosis** y la **anfiartrosis** nos permiten realizar los siguientes movimientos: **rotación, deslizamiento, flexión y extensión, abducción y aducción, circunducción, pronación y supinación.**

Las articulaciones denominadas **sinartrosis o suturas** presentan, en las superficies articulares o bordes de contacto, un tejido cartilaginoso que, con el transcurso del tiempo, se van endureciendo.

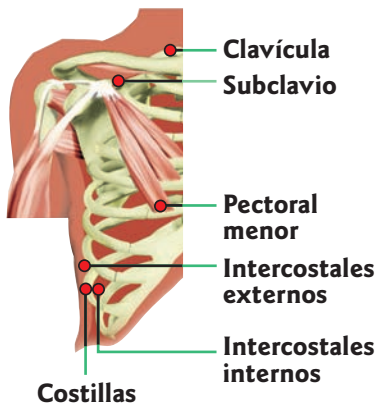
Uno de los movimientos que realiza la columna vertebral es el de **rotación**.



# Los músculos

Los músculos contribuyen a dar forma al cuerpo y sostienen los órganos. Gracias a ellos, podemos realizar una gran variedad de movimientos.

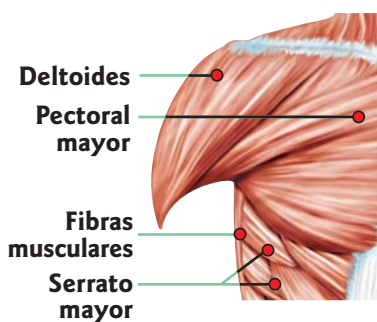
## MÚSCULOS PROFUNDOS DEL TÓRAX



Los músculos profundos se subdividen en:

- los **sinérgicos**, que ejecutan movimientos idénticos en combinación con otros músculos;
- los **antagonistas**, que utilizan la potencia de otro músculo, que realiza una fuerza opuesta para efectuar ambos el mismo movimiento.

## MÚSCULOS SUPERFICIALES DEL TÓRAX

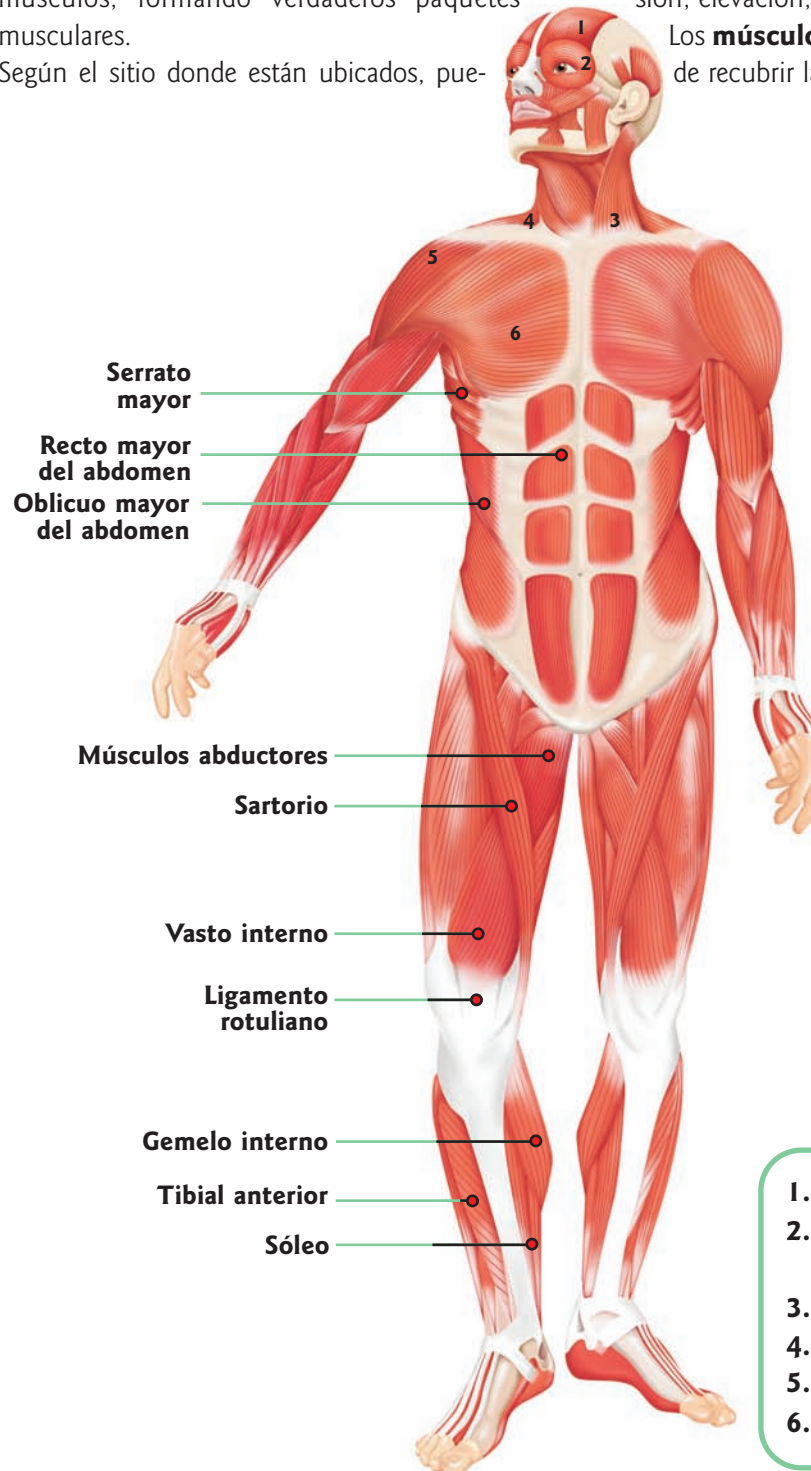


Los extremos de los músculos se insertan en los huesos por medio de los tendones, que son una especie de cinta o cordón blanco nacarado muy resistente, o mediante *aponeurosis*, formación de láminas fibrosas de color blanco brillante, que sirven también para envolver los músculos, formando verdaderos paquetes musculares.

Según el sitio donde están ubicados, pueden agruparse en dos categorías: músculos **profundos** y músculos **superficiales**.

Los **músculos profundos** se insertan, generalmente, en los huesos del esqueleto por medio de los tendones. El efecto que producen estos músculos tiene un carácter múltiple: flexión, extensión, elevación, depresión, abducción, etc.

Los **músculos superficiales** se encargan de recubrir las distintas partes del cuerpo.



1. Occipitofrontal
2. Orbicular de los párpados
3. Esternocleidomastoideo
4. Trapecio
5. Deltoides
6. Pectoral mayor

Se encuentran insertos inmediatamente debajo de la piel, con la que mantienen estrecha vinculación. Por lo general, son planos.

Nuestro cuerpo realiza dos tipos de movimientos: los **voluntarios**, como correr, caminar, hablar, etc., y los **involuntarios**, que son los que realizan nuestros órganos internos, como el estómago, las arterias, el diafragma y el corazón.

De acuerdo con el tipo de movimiento, los músculos se clasifican en:

- **estriados o esqueléticos;**
- **lisos o de la vida vegetativa;**
- **cardíaco.**

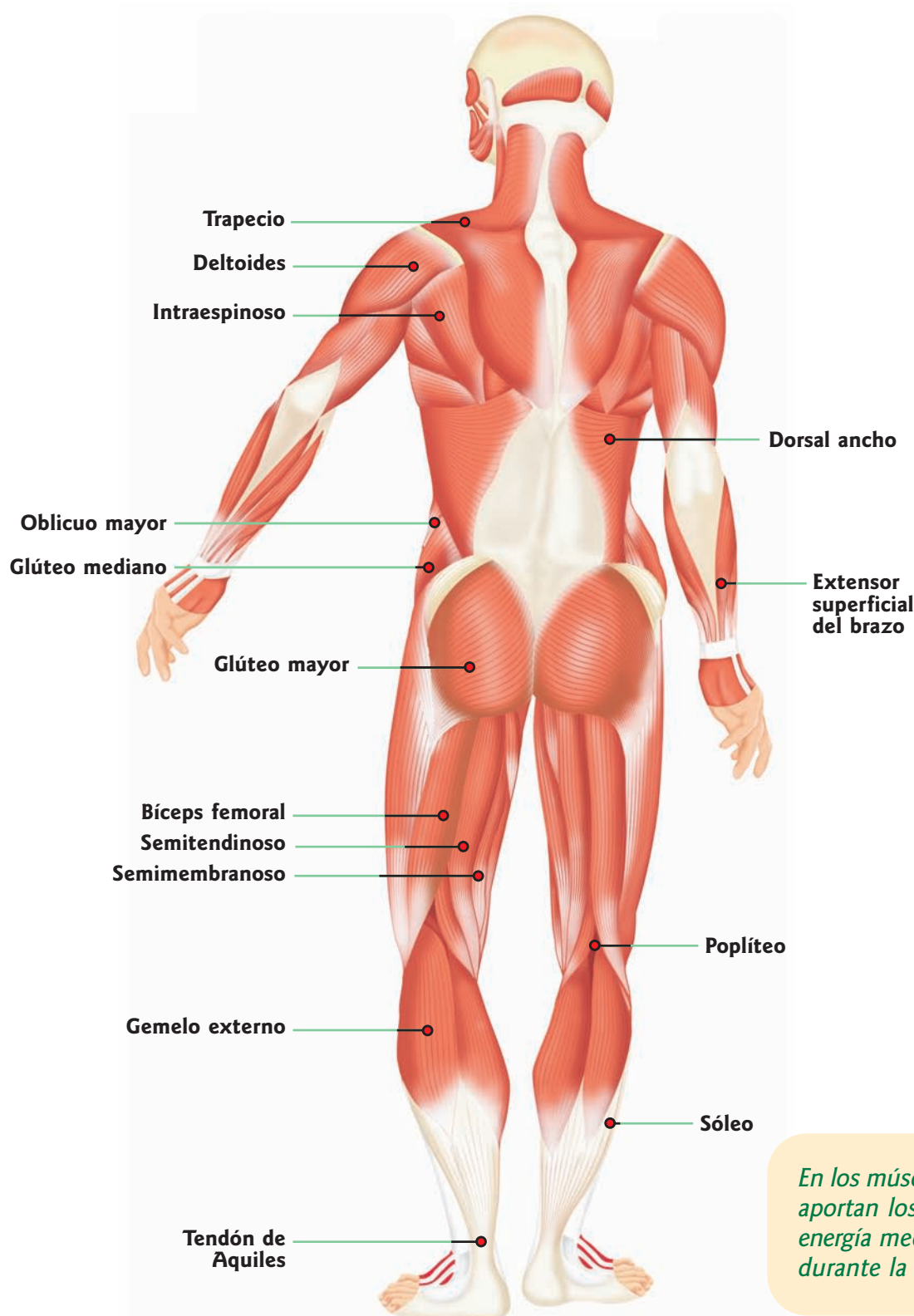
Los **músculos estriados** están unidos a los huesos y forman el sistema que permite los movimientos conscientes. Su contracción es rápida y voluntaria. Son muy fuertes y sensibles a la fatiga.

Los **músculos lisos** forman parte de los órganos internos, como la vejiga, los vasos sanguíneos y el esófago. Pueden tener un movimiento constante sin que sufran fatiga. Su contracción es involuntaria.


El **músculo cardíaco** es el que constituye el corazón. Es estriado, pero su contracción es involuntaria y automática.

*La actividad muscular estimula el desarrollo de los músculos; por eso, las personas que practican deportes los tienen más desarrollados que quienes no los hacen.*

*En el cuerpo humano hay unos 450 músculos estriados y sólo unos 50 lisos.*




### MÚSCULOS ESTRIADOS O ESQUELÉTICOS



Constituyen la "carne del cuerpo". Sus células conforman largas fibras cilíndricas (entre 1 y 400 mm de extensión), ubicadas en forma paralela. Se insertan en los huesos para llevar a cabo los movimientos voluntarios.

### MÚSCULOS LISOS



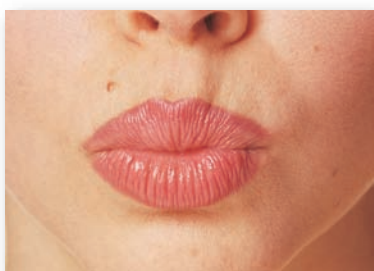
Sus células son largas, de color rosado pálido, y se asemejan a un huso. Se ubican alrededor de las cavidades orgánicas formando haces. Se contraen en forma automática (movimientos involuntarios) de manera lenta y rítmica.

*En los músculos, la energía química que aportan los alimentos se transforma en energía mecánica, y en energía calórica durante la oxidación de aquellos.*

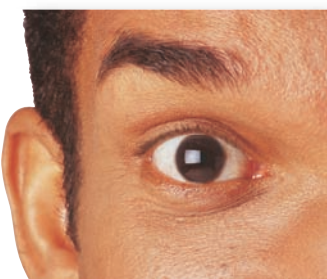## Los músculos según las regiones

- Los **músculos de la cabeza** son numerosos, y variados en cuanto a su forma y ubicación. Tiran la piel hacia atrás, abajo y los costados. Permiten los movimientos de la masticación, la boca, los ojos, las cejas, la frente y el mentón (músculos miméticos de la cara).
- Los **músculos del cuello** son fuertes y potentes. Entre las funciones que cumplen, podemos citar la sujeción de la cabeza y el movimiento de ésta en sentido lateral y transversal, de giro y estiramiento.
- Los **músculos del tórax** contraen y expanden la caja torácica, lo que permite que los pulmones se distiendan y tomen aire (inspiración) y se contraigan y expulsen el aire (espiración). Sostienen la columna y permiten los movimientos de la cabeza, del hombro y de la columna vertebral. Están divididos en dos regiones: costal y antero-costal.
- Los **músculos del abdomen** envuelven y protegen las vísceras del abdomen. Posibilitan el proceso de excreción y facilitan algunos movimientos de la columna. Comprenden cuatro áreas: anterolateral, posterior, inferior y superior.
- Los **músculos de las extremidades superiores** son los responsables de la movilidad del brazo y del antebrazo. Unos actúan sobre las articulaciones del hombro, el codo o la muñeca. Algunos permiten movimientos amplios de extensión y flexión. Otros nos permiten realizar ejercicios, como escribir o dibujar.
- Los **músculos de las extremidades inferiores** son numerosos y variados. Cada uno de ellos desempeña una función específica. Los músculos del muslo, de la pierna y del pie son los responsables de la marcha y del mantenimiento de la posición erecta.

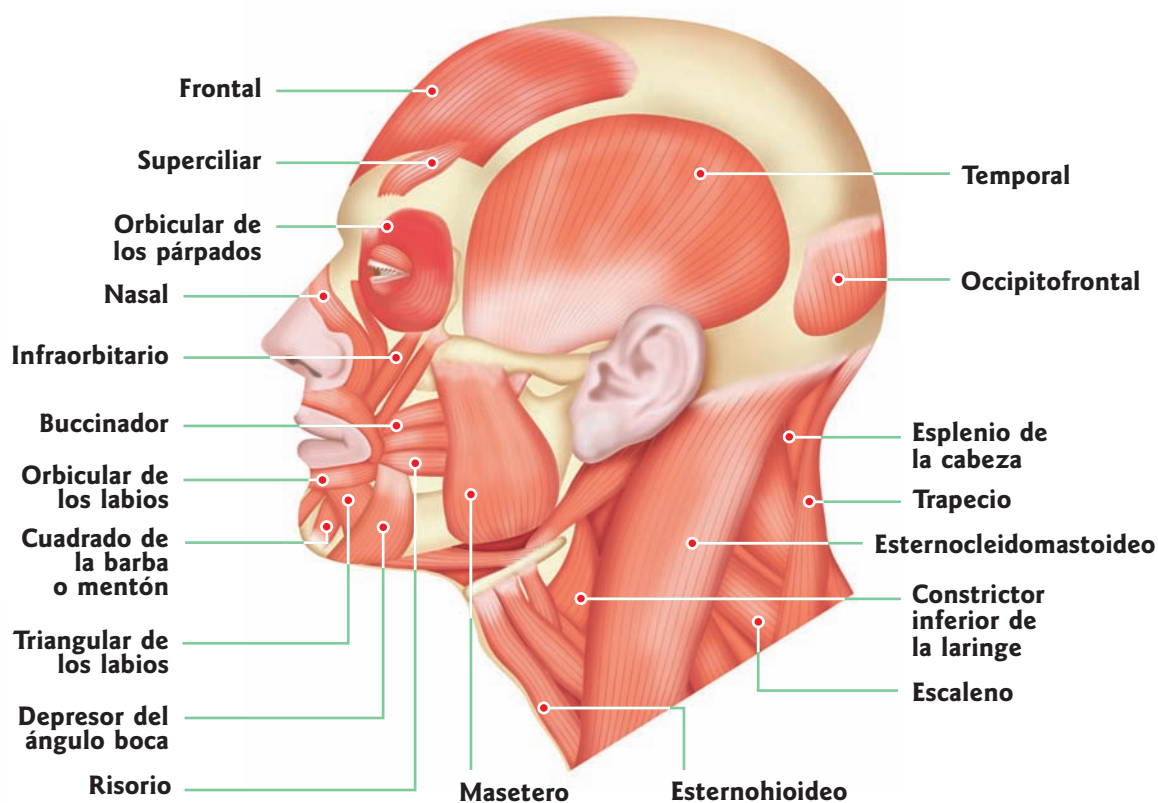
El músculo orbicular de los labios estrecha la abertura de la boca y hace que adopte forma de hocico.



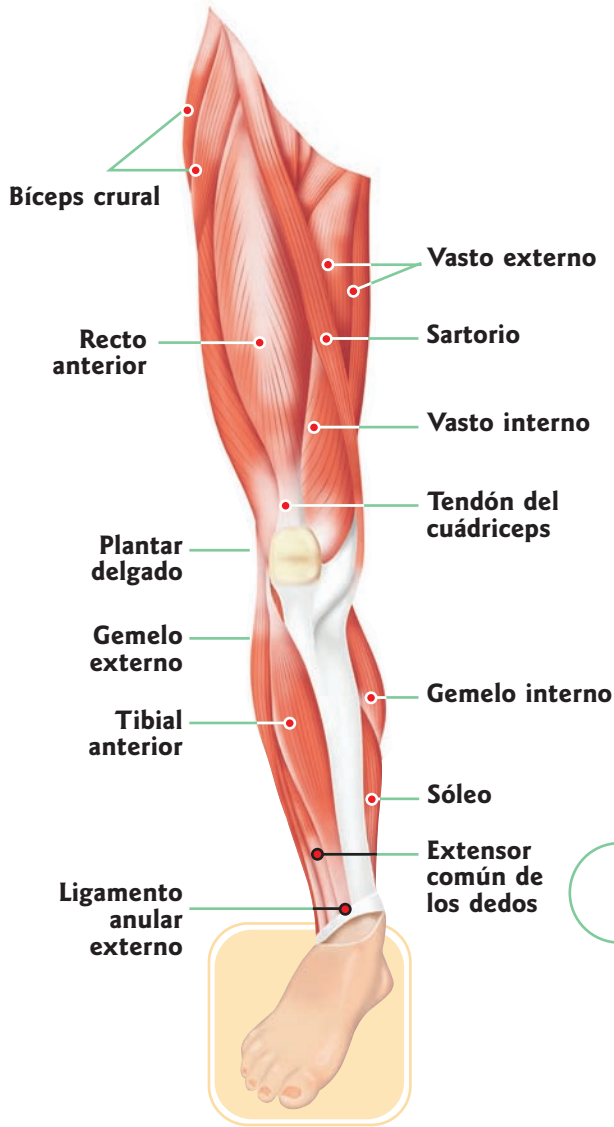
El músculo frontal tira de las cejas y arruga la frente.



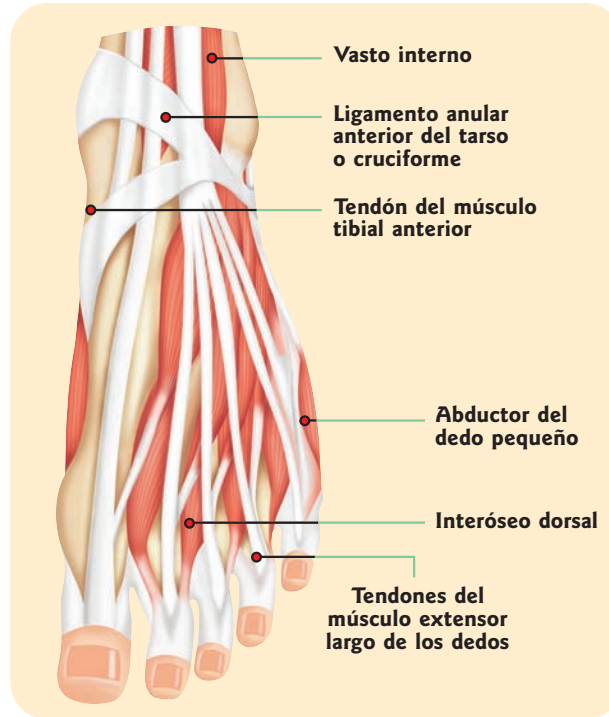
### MÚSCULOS DE LA CABEZA: vista lateral



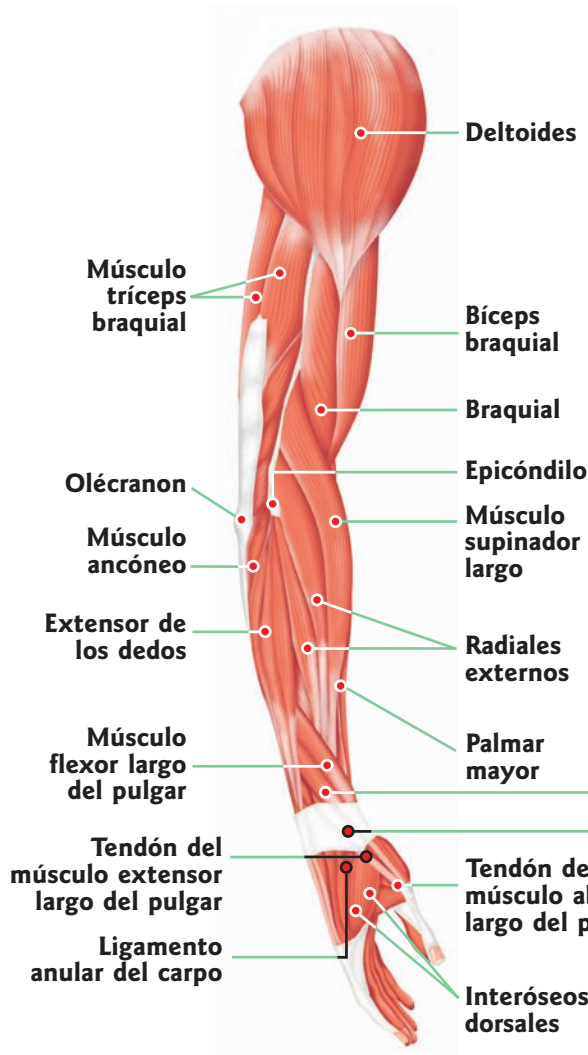
**MÚSCULOS DE LA  
PIERNA: vista anterior**



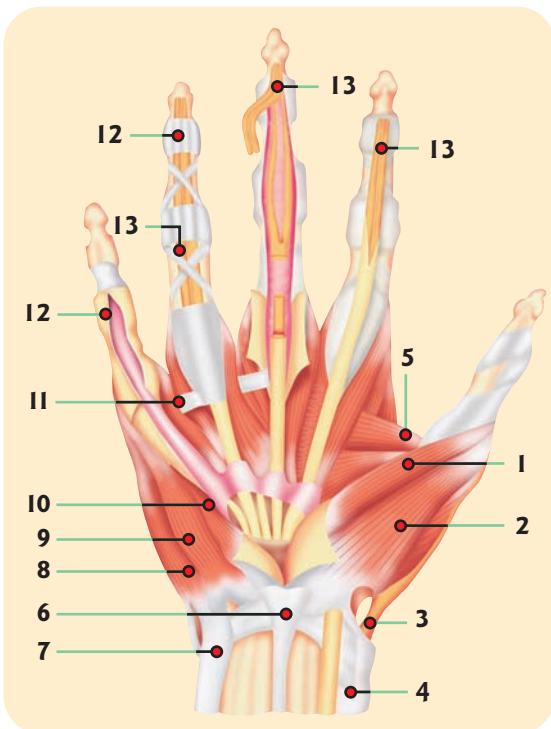
**MÚSCULOS DEL PIE:  
vista ántero-superior**



**MÚSCULOS DE LAS  
EXTREMIDADES: vista lateral**




1. M. flexor corto del pulgar
2. M. abductor corto del pulgar
3. Vaina tendinosa del m. abductor
4. Ligamento anular del carpo
5. M. abductor del pulgar
6. Tendón del m. palmar menor
7. Tendón del m. cubital anterior
8. M. abductor del meñique
9. M. flexor corto del meñique
10. M. oponente del meñique
11. Ligamento metacarpiano
12. Vaina fibrosa
13. Tendón



**El sostén y el movimiento**

Ver fibra muscular en pág. 26

Ver placa neuromuscular en pág. 31



Las manos de los seres humanos cuentan con músculos que les permiten realizar un sinnúmero de movimientos. Gracias a ellas, el género humano pudo realizar sus grandes obras culturales.



**FORMA DE LOS MÚSCULOS**

**LARGOS**

Son músculos con mucho movimiento y mucha fuerza.

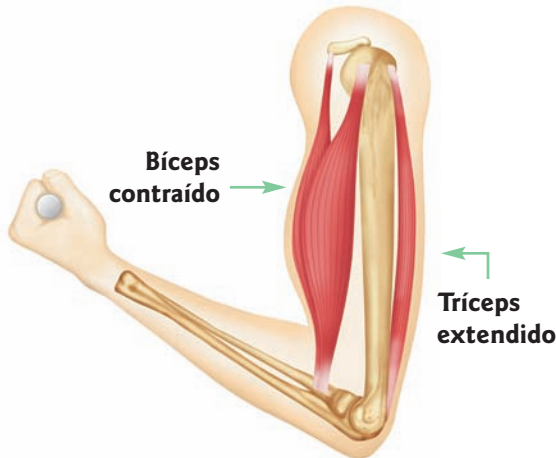
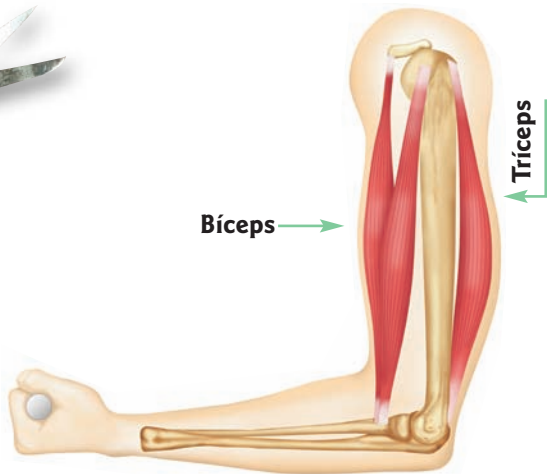
**ANCHOS**

Son músculos con poco movimiento y poca fuerza.

**CORTOS**

Son músculos con poco movimiento y mucha fuerza.

**FLEXIÓN DEL BRAZO**



**Denominación de los músculos según el movimiento que realizan**

**FLEXORES**

Acercan dos segmentos de una extremidad.

**EXTENSORES**

Alejan y disponen en línea recta los segmentos de una extremidad.

**ADUCTORES**

Acercan una parte móvil a la línea media del cuerpo.

**ABDUCTORES**

Alejan una parte móvil de la línea media del cuerpo.

**ROTADORES (pronadores y supinadores)**

Facilitan los movimientos de rotación de las articulaciones.

**DEPRESORES**

Deprimen o bajan un segmento o un miembro.

**ESFÍNTERES Y DILATADORES**

Cierran o abren un orificio corporal.

**El músculo por dentro**

Cada **músculo** está formado por **fibras** –células alargadas– unidas por tejido conjuntivo; éstas constituyen fascículos que contienen en su interior miofibrillas, filamentos formados por dos proteínas que son las que provocan la contracción del músculo: actina y miosina.

El punto de unión entre el nervio y el tejido muscular lo constituye la **placa motora**.

Los **tendones** se asemejan a cuerdas inextensibles; son de color blanco y están formados por fibras de colágeno.

Por medio de ellos, los músculos se insertan en el hueso. Cuando el músculo se contrae, tira del hueso por medio del tendón. El **tendón** más grande de nuestro cuerpo es el de Aquiles. A través de éste, los músculos posteriores de la pierna se insertan en el tobillo.

# Trastornos de huesos y músculos, y su prevención

*La salud de nuestro sistema ósteo-artro-muscular requiere una buena osificación, una correcta nutrición celular y la adopción de posturas corporales adecuadas. Las afecciones relacionadas con él pueden originarse en factores internos y externos.*

## La importancia de las hormonas

**E**l proceso de osificación, el crecimiento y desarrollo de los huesos está regulado por varias **hormonas**: la *somatotropina* y la *tiroxina*, la *calcitonina* y la *parathormona*, que producen las tiroides y la paratiroides.

La *somatotropina* u **hormona del crecimiento** interviene en la capacidad del organismo de aumentar el número de células y, además, estimula la síntesis de proteínas. Su exceso o alteración determinan dos enfermedades: gigantismo y enanismo. La *tiroxina*, la *calcitonina* y la *parathormona* regulan el metabolismo celular y la absorción de calcio.

## Una vitamina fundamental

La **vitamina D**, que se encuentra en la leche y sus derivados, es fundamental para la absorción y la **fijación de calcio** en los huesos. Pero, además de consumirla, es necesaria la exposición a la luz del sol para asimilarla, ya que ésta la activa. La falta de **vitamina D** en los niños produce **raquitismo**, una afección que se caracteriza por la mineralización defectuosa de los huesos que provoca la deformación de las extremidades, y el retraso del crecimiento y el desarrollo físico. En los adultos, la falta de esta vitamina produce *osteomalacia*, que aumenta la posibilidad de fracturas por golpes leves.

## La osteoporosis

La **osteoporosis** es una afección característica de los desórdenes hormonales durante la meno-

pausia, en las mujeres, aunque es más frecuente cuando hay una predisposición genética. Consiste en la disminución de la sustancia proteica fundamental y la aparición de espacios anormales en los huesos. Se manifiesta mediante dolores en los huesos y una marcada fragilidad ósea que puede ocasionar fracturas espontáneas de los huesos.

## Vicios posturales

Las posturas corporales inadecuadas tienen efectos nocivos sobre la columna vertebral, lo que produce innumerables molestias.

• **Aumento de la cifosis dorsal.** Por ejemplo, en las personas que escriben con un teclado durante



*El buen funcionamiento glandular permite, sin dudas, el desarrollo de las personas. Pero también es fundamental para el crecimiento una buena alimentación.*

**Ver hormonas  
en pág. 148**

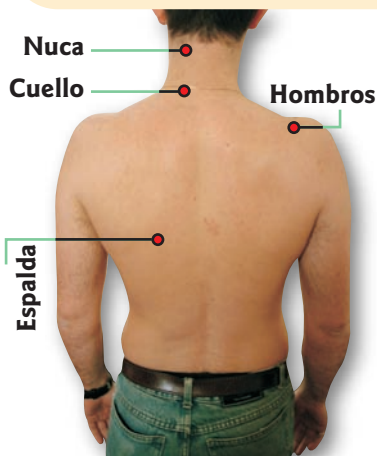


## Datos importantes

Los lácteos y sus derivados son una valiosísima fuente de calcio, que no debemos rechazar a ninguna edad. Consumirlos es indispensable, en especial los niños y las personas mayores. También es muy aconsejable que lo hagan las mujeres que ya no menstrúan más (menopáusicas), quienes suelen padecer osteoporosis.

## El sostén y el movimiento

*Los ligamentos son muy sensibles y, si reciben un brusco estiramiento, se producen torceduras o esguinces, que son muy dolorosos.*



*Los principales factores de contractura muscular son el estrés y la fatiga. Los puntos más comunes son la nuca, el cuello, los hombros y la espalda.*

*La reparación de la rotura de un hueso consta de varios pasos. Uno de ellos es la formación del callo óseo, que restituye parcialmente la continuidad anatómica entre los fragmentos fracturados.*



muchas horas, sentadas incorrectamente. Además, para compensar la cifosis, estas personas aumentan la curvatura normal del cuello, lo que se traduce al final del día en contracturas cervicales, dolores de cabeza, náuseas, etc.

- **Aumento de la lordosis lumbar.** Se produce por pararnos mal ("sacando panza"). Es común en las embarazadas, que se echan hacia atrás para compensar el peso de su vientre. Esto trae aparejados molestos dolores de cintura.

- **Escoliosis.** Consiste en la desviación total o parcial de la columna vertebral hacia un costado.

Todos estos vicios posturales se corrigen con ejercicios y, muchas veces, con aparatos especiales, como en el caso de la escoliosis.

El **trabajo físico** fortalece, tonifica y desarrolla la masa muscular; vigoriza el músculo cardíaco, al exigirle una actividad mayor que la normal y favorece, además, la oxigenación de los tejidos. Pero no hay que olvidar que la práctica de ejercicios y deportes debe ser supervisada por un profesional, que indicará lo adecuado para cada organismo; sólo así se podrá mejorar el estado físico y psíquico. No deben realizarse nunca ejercicios por cuenta propia, sin saber si son los indicados para el cuerpo y la edad de cada uno.

## Las fracturas

Muchas veces, los golpes y las caídas fuerzan hasta el límite la resistencia de los huesos, y producen una **fractura**.

La fractura es la pérdida de la unidad estructural

del hueso. Puede ser transversal, oblicua, con varios fragmentos, o con formación de esquirlas o astillas. Cuando no hay rotura de piel, es cerrada. Si la piel se rompe y expone el hueso roto al exterior, se trata de una fractura abierta.

## La fatiga de los músculos

A veces les exigimos a nuestros músculos un trabajo extra, lo que produce fatiga muscular. Ésta se manifiesta generalmente como un **calambre**, que es un dolor intenso, especialmente en los músculos de la pantorrilla. Aparece frecuentemente en bailarines, obreros y deportistas. En ocasiones, la fatiga muscular es provocada por intoxicación (con alcohol, plomo, barbitúricos) o por arteroesclerosis: ambos trastornos reducen el oxígeno en las fibras musculares.

*Los huesos se fortifican con el ejercicio regular. Para que permanezcan sanos, es necesario robustecerlos haciendo trabajar los músculos.*



*Las malas posturas son causa de numerosas dolencias de la columna.*



# La coordinación de las funciones

Una red de transmisión

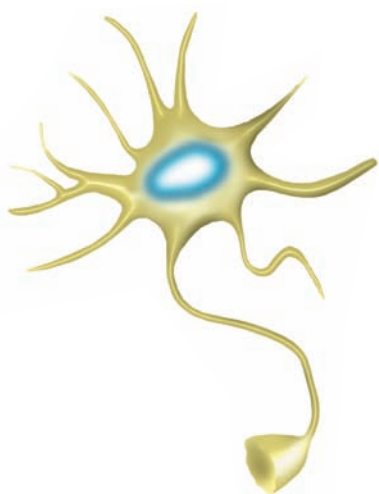


*Todo lo que ocurre en el medio externo y en el interno constituye una valiosa información que es recogida y procesada por una maravillosa computadora que tiene terminales en cada órgano de nuestro cuerpo: el sistema nervioso. De acuerdo con la información recogida, desde las centrales se envían órdenes que desencadenan procesos, asegurando así la capacidad de respuesta, inmediata y eficaz, para que nuestro organismo realice sus innumerables funciones y logre su equilibrio vital.*

# El sistema nervioso

La totalidad de las funciones del cuerpo humano se lleva a cabo bajo la coordinación y la supervisión del sistema nervioso, cuya unidad estructural es la neurona. Gracias a él, se pueden percibir los cambios en el medio interno y el externo, reaccionar ante los estímulos y realizar todos los trabajos que necesita el organismo para funcionar.

Ver nervios  
en pág. 125



Un ganglio nervioso es una agrupación de células nerviosas localizada en el trayecto de un nervio.

Una parte del sistema nervioso —la parte central— se concentra dentro del cráneo y de la columna vertebral, y otra parte —la periférica— se dispone por fuera de ese estuche.

La parte central constituye el **sistema nervioso central**, al que nos referiremos, en adelante, utilizando la sigla **SNC**. Está integrado por *cerebro*, *cerebelo*, *istmo del encéfalo* y *bulbo*, que en conjunto se denominan **encéfalo**, y por la **médula espinal** o **raquis**.

El **encéfalo** se aloja dentro de la cavidad craneana, y la **médula**, dentro de la columna vertebral. La **parte periférica** comprende dos sectores: el **periférico** y el **autónomo**.

El sector periférico se denomina **sistema nervioso periférico** o **de la vida de relación (SNP)** y está formado por nervios que nacen del encéfalo y en la médula. Los que nacen del encéfalo salen por los agujeros del cráneo y se llaman **nervios craneales**.

El sector autónomo, llamado sistema nervioso autónomo (**SNA**) ha sido denominado de la *vida vegetativa*, porque controla y regula el mecanismo de los órganos que intervienen en las funciones de nutrición y reproducción. Está formado por dos cordones nerviosos y un conjunto de ganglios.

## Funciones del sistema nervioso

- Establecer la relación entre el individuo y el ambiente en que se encuentra.
- Presidir y regular el mecanismo funcional de los diversos aparatos y sistemas que lo integran.

Para lo primero, cuenta con el **SNC**, cuyo funcionamiento es voluntario y consciente; para lo segundo, con el **SNP**, de acción involuntaria e inconsciente, que ha sido llamado *de la vida de relación* porque permite al individuo su relación con el medio. Esa vida de relación la realiza mediante la locomoción, la fonación y los sentidos.

## Las neuronas

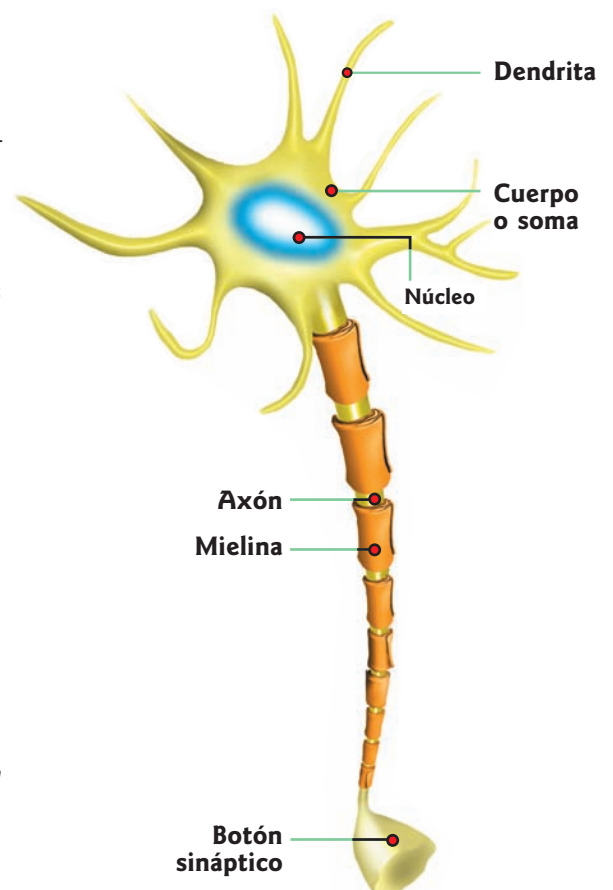
Son las células que se han especializado en la transmisión de la información en forma de impulsos nerviosos. Por lo tanto, son las unidades estructurales de nuestro sistema nervioso.

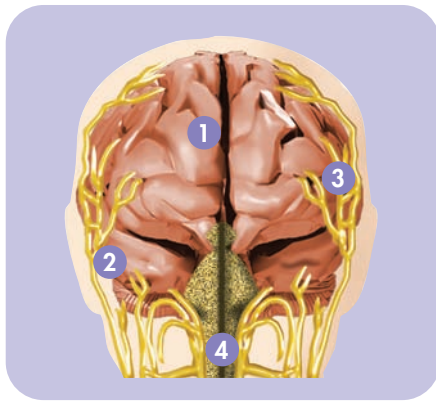
Cada neurona se compone de:

- un cuerpo o **soma**, en el cual se localizan el núcleo y unos corpúsculos (gránulos de Nissi);
- unas prolongaciones llamadas **dendritas**, compuestas por fibras gruesas, cortas y muy ramificadas, cuyo número varía según su función;
- una fibra única, el **axón**, larga y ramificada, en su extremo terminal.

Tanto los axones como las dendritas son **fibras nerviosas**, que forman los **nervios**.

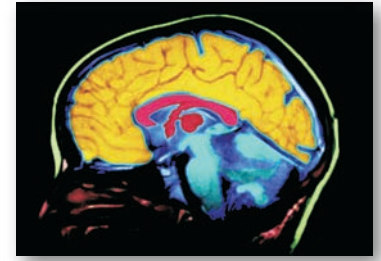
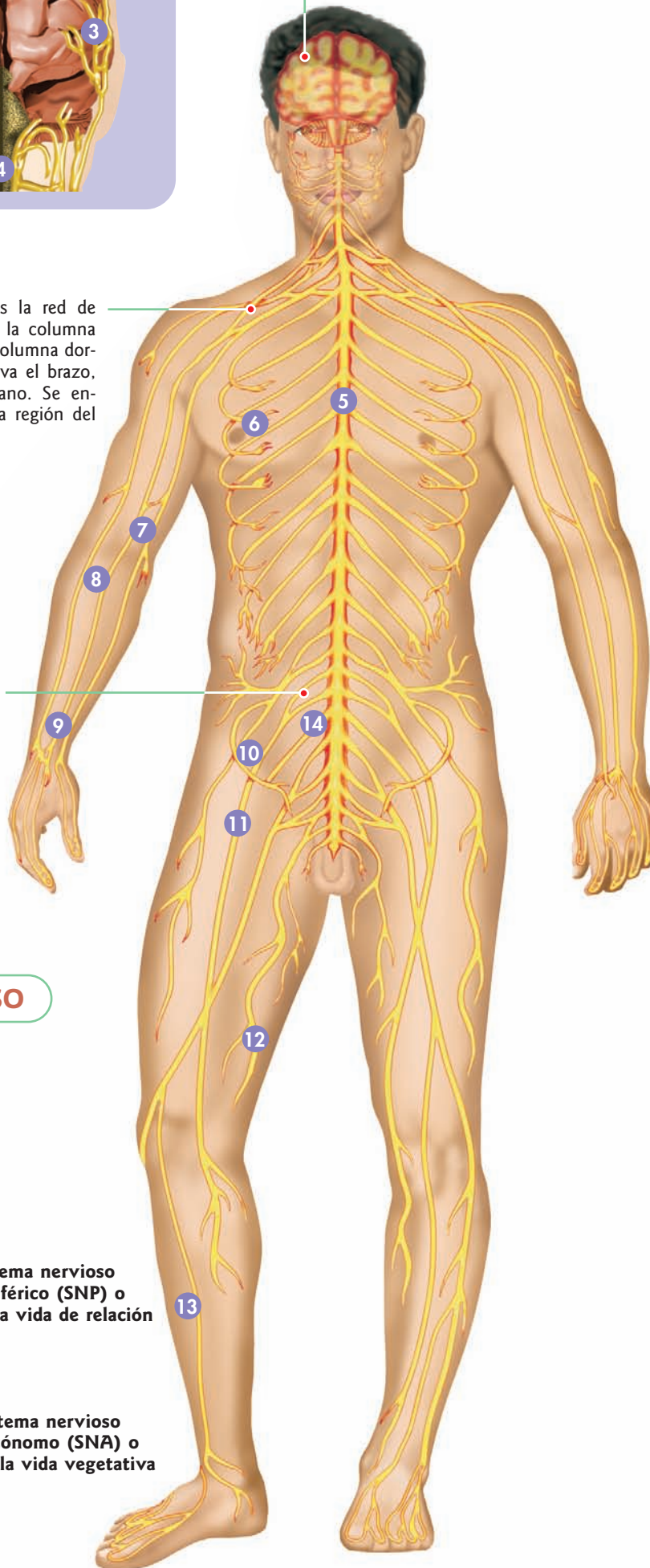
El punto del cuerpo celular desde el cual emerge cada fibra recibe el nombre de **polo**.



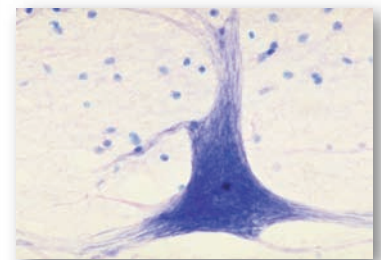


**Plexo braquial.** Es la red de nervios raquídeos de la columna cervical inferior y la columna dorsal superior, que inerva el brazo, el antebrazo y la mano. Se encuentra ubicado en la región del cuello y del hombro.

**Plexo lumbar.** Está formado por las raíces anteriores de los primeros 5 nervios lumbares.



Corte de cerebro.



Microfotografía de neurona. Las dendritas de las neuronas son las conexiones de entrada, mientras que los axones son las salidas, por donde se envían impulsos o señales a otras células.

**SISTEMA NERVIOSO**

Parte central

Sistema nervioso central (SNC)

Parte periférica

Sector periférico

Sistema nervioso periférico (SNP) o de la vida de relación

Sector autónomo

Sistema nervioso autónomo (SNA) o de la vida vegetativa

1. Cerebro
2. Nervio facial
3. Nervio frontal
4. Bulbo raquídeo
5. Médula espinal
6. Nervios intercostales
7. Nervio músculo cutáneo
8. Nervio radial
9. Nervio cubital
10. Nervio lumbo-sacro
11. Nervio crural
12. Nervio safeno interno
13. Nervio tibial anterior
14. Nervio femoral

## La coordinación de las funciones

Además de las neuronas, hay otras células que forman parte del sistema nervioso y que cumplen la función de darles sostén a las neuronas. Poseen, además, mecanismos de nutrición y defensa (que las neuronas no tienen).

Se denominan **neuroglías** o células glia, si están localizadas en el SNC, y **células de Schwann** o células satélite si se encuentran en el SNP.

A partir de estas últimas, se origina la **mielina**, una sustancia proteica que logra aumentar la velocidad de conducción del axón.

- A. Neurona sensitiva
- B. Neurona intercalar o de asociación
- C. Neurona motora

Las neuronas se clasifican según su forma y según su función.

• La **forma** de las neuronas está relacionada con la cantidad de polos que tengan, considerando al polo el lugar por donde emerge una prolongación. Por lo tanto, se diferencian en **monopolares** (un único polo), **bipolares** (dos polos) y **multipolares** (más de dos polos).

En las **neuronas monopolares**, la prolongación que sale de un polo, luego de un trayecto, se divide en dos prolongaciones, una de las cuales funciona como *dendrita* y la otra como *axón*. Estas neuronas son de conducción sensitiva o centrípeta y están relacionadas con el sentido del tacto y el ganglio espinal.

Las **neuronas bipolares** tienen dos polos por donde emergen el axón y la dendrita respectivamente. Tienen conducción motora o centrífuga y están asociadas a todos los sentidos excepto el tacto; también se las encuentra en la corteza cerebral.

Las **neuronas multipolares** son las que tienen muchas prolongaciones emergiendo por los distintos polos; las hay de axón corto (conectan una neurona motora con una sensitiva, por eso se las llama de asociación o intercalar) y de axón largo,

que tienen conducción motora o centrífuga. Se las halla en la médula y la corteza cerebral.

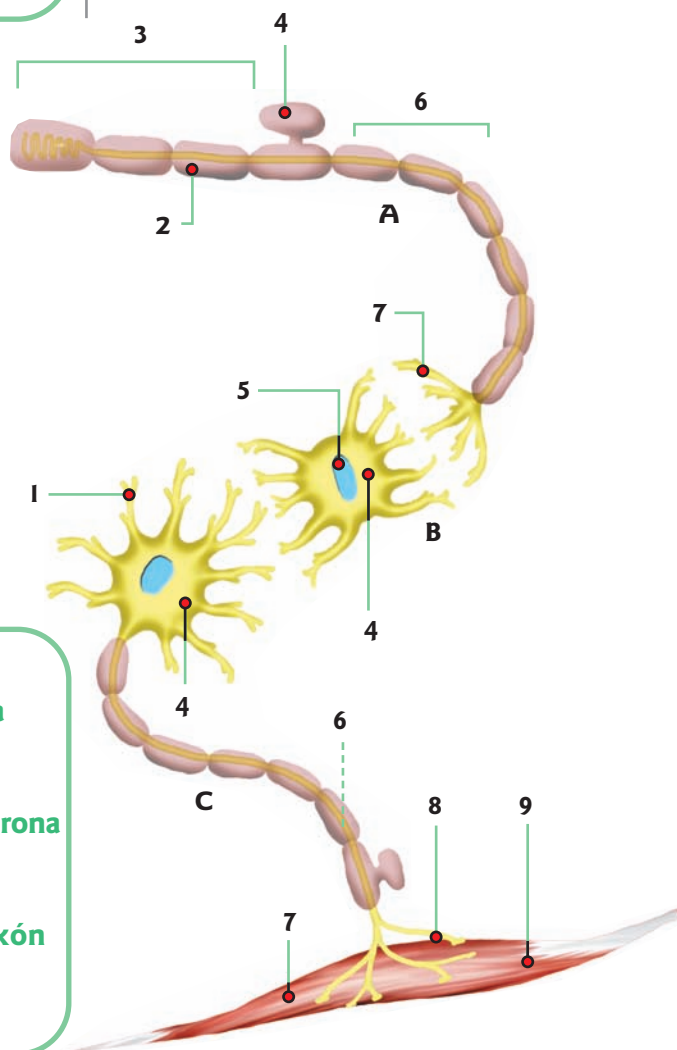
• Según su **función**, las neuronas se clasifican en **sensitivas, motoras e intercalares**.

Las **neuronas sensitivas** tienen las dendritas conectadas a un órgano receptor, y su axón conectado a otra célula nerviosa. Tienen conducción centrípeta, es decir, conducen impulsos nerviosos desde afuera (el receptor) hacia adentro (centro nervioso). En el cuerpo humano, se las encuentra en los ganglios raquídeos o craneales, cerca de los órganos del sistema nervioso central pero nunca dentro de ellos.

Las **neuronas motoras** transmiten impulsos nerviosos desde los centros nerviosos a los órganos encargados de efectuar la respuesta (conducción centrífuga). Tienen sus dendritas conectadas a otra célula nerviosa, y su axón, a un órgano efector, como un músculo o una glándula. Se las encuentra dentro de los órganos del sistema nervioso central y del sistema nervioso autónomo.

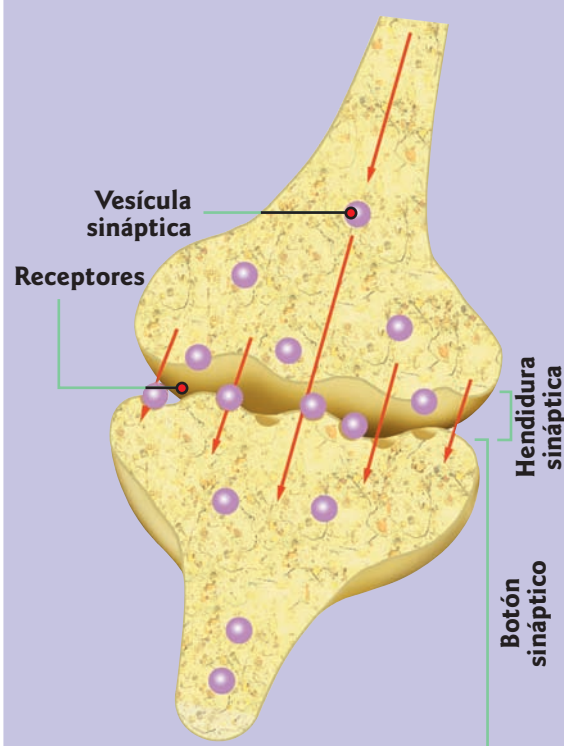
Por último, las **neuronas intercalares o de asociación** son las que unen una neurona sensitiva con una motora.

### TIPOS DE NEURONAS



1. Dendritas
2. Vaina de mielina
3. Prolongación dendrítica
4. Cuerpo de la neurona
5. Núcleo
6. Axón
7. Terminales de axón
8. Botón sináptico
9. Efector

### CONDUCCIÓN SINÁPTICA



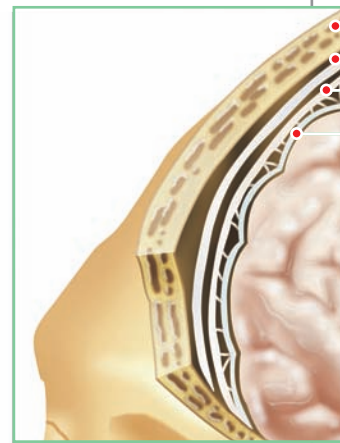
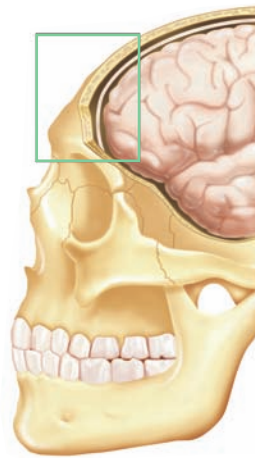
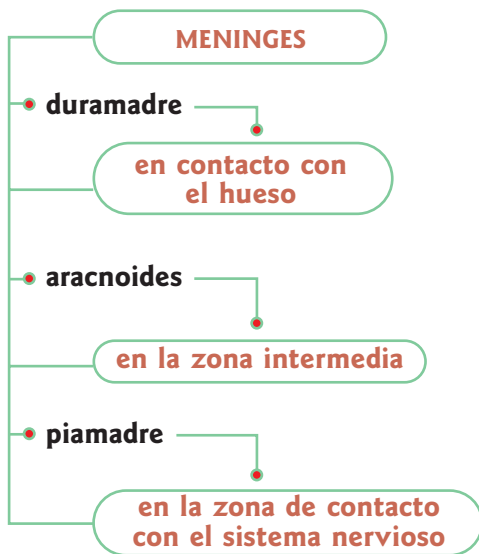
Las neuronas se vinculan entre sí mediante **sinapsis**, que es la relación entre el axón de una neurona y el cuerpo o las dendritas de otra neurona. Durante la sinapsis, las neuronas aparentemente se unen. Pero no es así, ya que, si observamos esta relación a través de un microscopio electrónico, nos daremos cuenta de que queda un pequeño espacio entre ambas neuronas.

# El sistema nervioso central

Es el encargado de recibir y procesar toda la información recogida por las terminaciones nerviosas y elaborar las respuestas correctas. Se denomina así por su ubicación dentro del cuerpo. Está formado por el **encéfalo** y la **médula espinal**.

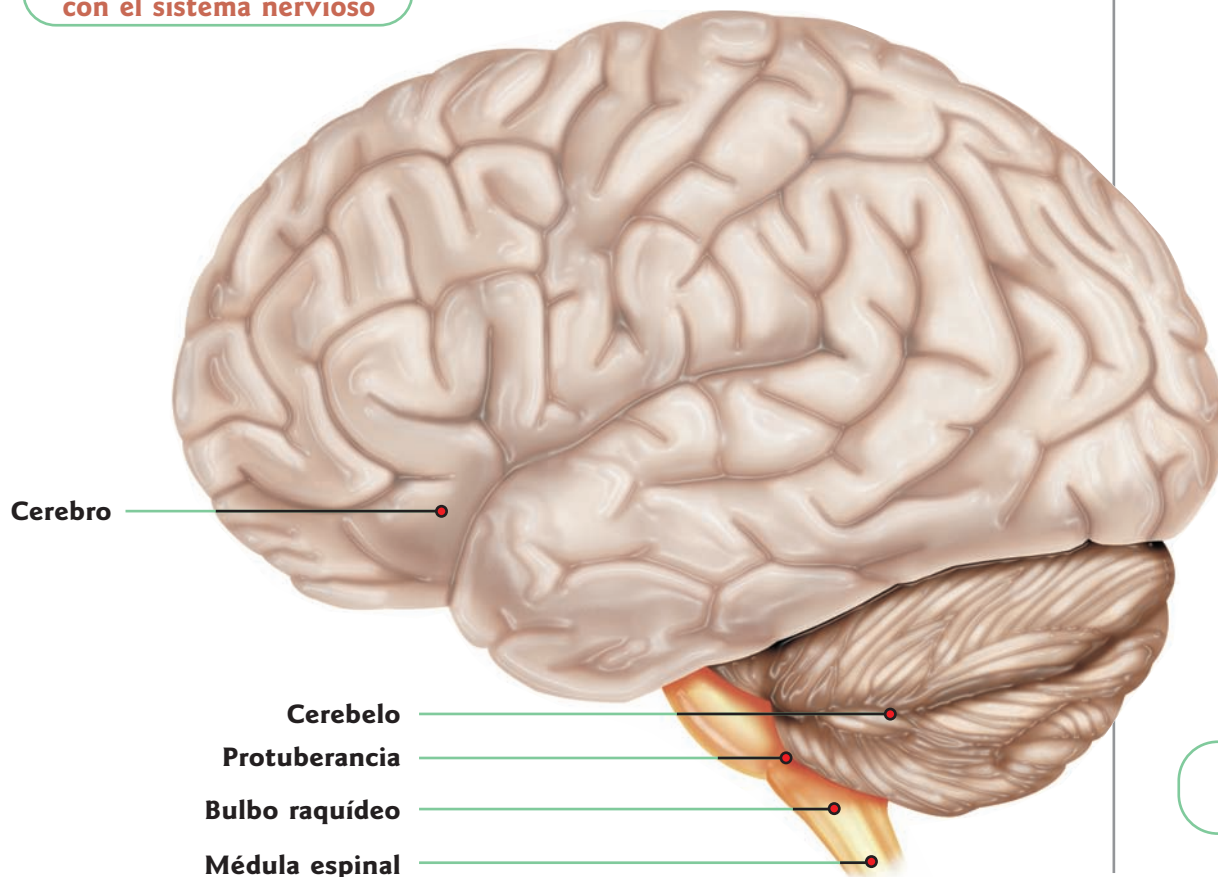
**E**l **sistema central** se encuentra envuelto totalmente por tres membranas de tejido conectivo, llamadas **meninges**. Entre ellas quedan espacios por los que constantemente circula un fluido casi transparente, deno-

minado **líquido cefalorraquídeo**. Una de sus funciones es la nutrición, pero además impide que los órganos mencionados se golpeen contra las paredes del conducto vertebral y de la caja craneana.



Hueso  
Duramadre  
Aracnoides  
Piamadre

Corte de meninges.



**ENCÉFALO:**  
vista externa

## FUNCIONES CEREBRALES

- Sensibilidad consciente
- Motricidad voluntaria
- Procesos intelectuales
- Reacciones emocionales

Ver corteza, núcleos grises, centro oval, y cápsula interna, externa y extrema en pág. 120

El cerebro mide aproximadamente 17 cm de largo, 14 cm de ancho y 13 cm de altura. Su peso promedio es de 1 000 a 1 200 gramos.

El cerebro visto de arriba.

# Los órganos del sistema

## El cerebro

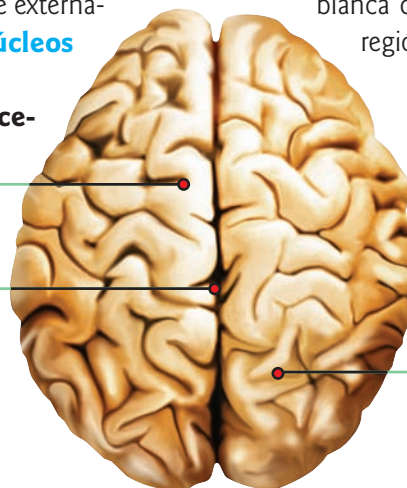
- Es la parte más desarrollada y voluminosa del encéfalo. Ocupa la cavidad craneal en casi su totalidad. Limita hacia abajo y adelante con la **protuberancia**, unida por los **pedúnculos cerebrales**, y hacia abajo y atrás, con el **cerebelo**, del cual está separado por la **tienda del cerebelo**. Está dividido en **dos hemisferios**, que tienen una estructura simétrica. Cada uno presenta subregiones, delimitadas por las cisuras de Silvio y de Rolando, que se denominan lóbulos: **frontal**, **parietal**, **temporal**, **occipital** y **la ínsula** (central e interno). Se conectan entre sí por medio de una región denominada **cuerpo calloso**.
- Presenta **dos caras**. La **superior** es convexa y está en relación con la bóveda del cráneo. La superficie del cerebro es irregular: en ella sobresalen **surcos** y **repliegues**. Los **surcos** reciben el nombre de **cisuras**. La más profunda divide al cerebro en dos hemisferios (**cisura interhemisférica**). En ella se introduce una prolongación de la duramadre llamada **hoz del cerebro**. Los repliegues constituyen las **circunvoluciones** y se utilizan como referencias para ubicar las regiones del cerebro consideradas centros de funciones conscientes. La **cara inferior** constituye la base del cerebro y es plana. Descansa sobre las órbitas.
- Internamente, está constituido por **sustancia gris** y **sustancia blanca**.

La **sustancia gris** se dispone externamente en la **corteza** y en **núcleos grises**.

La **corteza o manto del ce-**

Hemisferio izquierdo

Cisura longitudinal



Hemisferio derecho

**rebro** se dispone en capas externas (con función receptiva) y en capas internas (con función efectora).

Los **núcleos grises** están situados dentro de los hemisferios cerebrales, envueltos por sustancia blanca.

Los **núcleos optoestriados** (grises) son el *cuerpo estriado*, el *tálamo óptico*, el *antemuro o claustró* y el *amigdalino*.

La **sustancia blanca** forma el centro de los hemisferios, llamado el **centro oval**, que está formado por:

- **fibras de asociación**, que unen distintas zonas de la corteza de un mismo hemisferio;
- **fibras interhemisféricas o comisurales**, que unen regiones de los dos hemisferios;
- **fibras de proyección**, que unen la corteza cerebral con los núcleos centrales de los hemisferios o con regiones de otros órganos del sistema nervioso central.

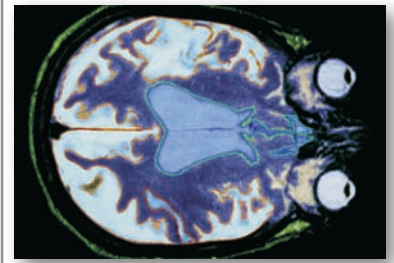
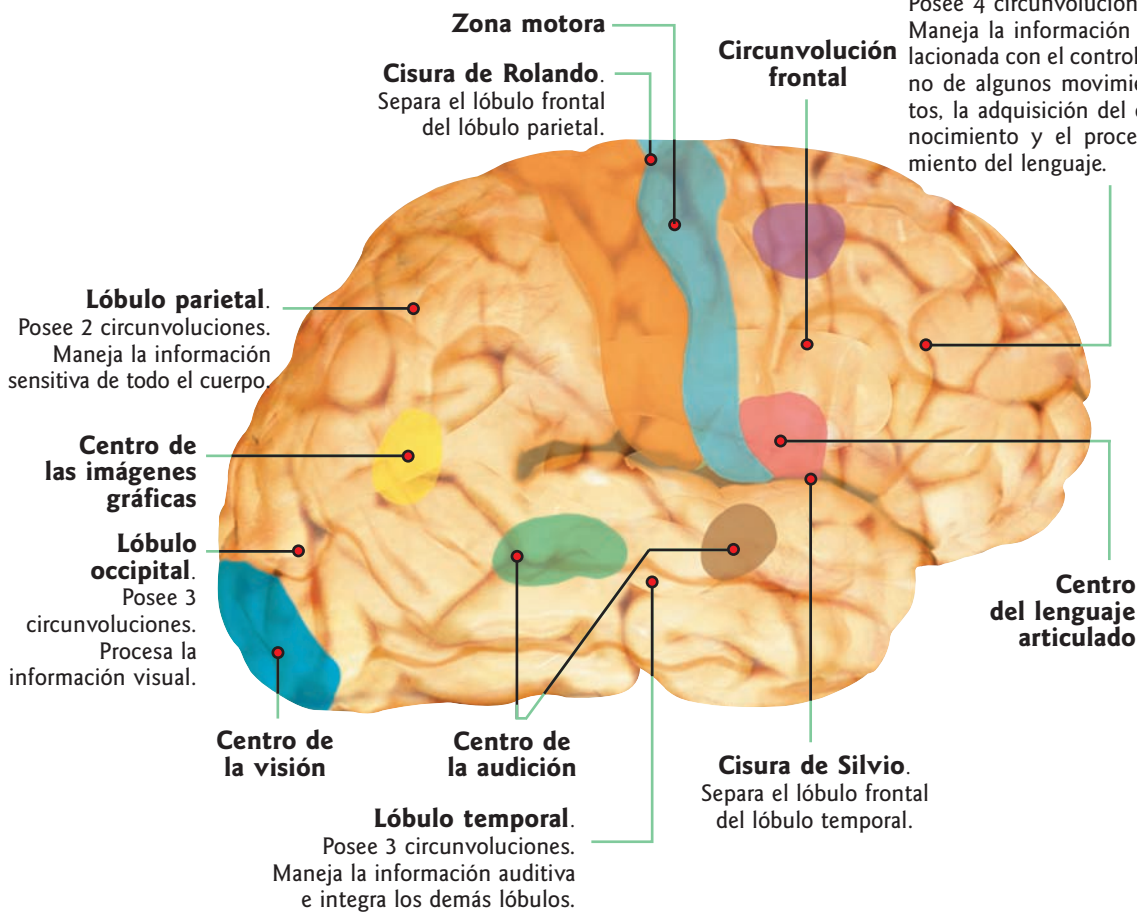
En algunas regiones del hemisferio, la sustancia blanca toma nombres específicos:

- **cápsula interna**, la porción de la sustancia blanca que separa el núcleo lenticular del tálamo óptico y del núcleo caudal;
- **cápsula externa**, porción de la sustancia blanca que separa el núcleo lenticular del núcleo antemuro;
- **cápsula extrema**, porción de la sustancia blanca que separa el núcleo antemuro de la región del lóbulo de la ínsula.

## Los hemisferios cerebrales

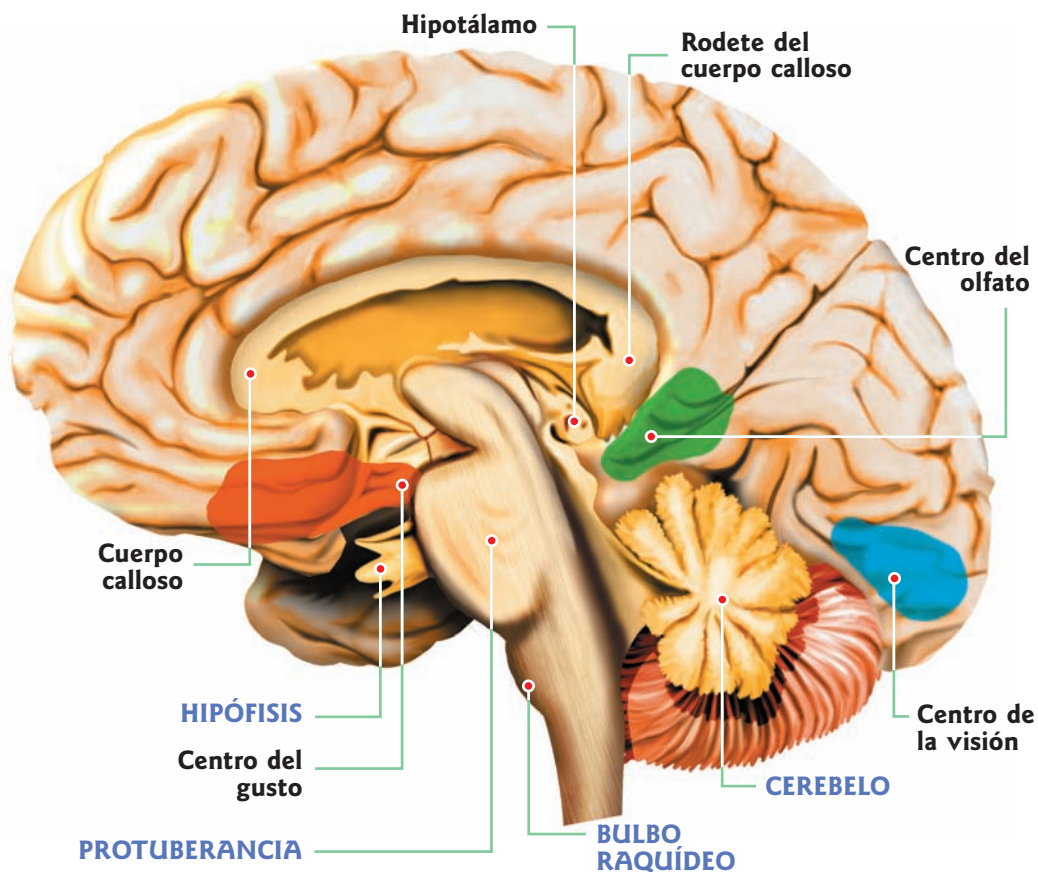
Los hemisferios cerebrales son los responsables de la inteligencia y el raciocinio. Sin embargo, ciertas funciones intelectuales son desempeñadas por un único hemisferio. Generalmente, el hemisferio dominante de una persona se ocupa del lenguaje y de las operaciones lógicas, mientras que el otro hemisferio controla las emociones y las capacidades artísticas y especiales. En la mayoría de las personas diestras y en muchas zurdas, el hemisferio dominante es el izquierdo.

**CARA LATERAL DEL HEMISFERIO DERECHO DEL CEREBRO**



*El nervio óptico es un racimo de más de un millón de fibras nerviosas que conectan la retina del ojo con el cerebro. Las fibras se separan en ambas mitades del cerebro y llegan hasta el lóbulo occipital.*

**CARA INTERNA DEL HEMISFERIO IZQUIERDO DEL ENCÉFALO**



**Ver hipófisis en pág. 149**

La coordinación de las funciones

FISIOLOGÍA CEREBRAL

El funcionamiento del cerebro se realiza en dos niveles fundamentales.

Nivel inferior Núcleos grises de la base

Nivel superior Corteza

**Cuerpos estriados.**

Función motora.

**Tálamos ópticos.**

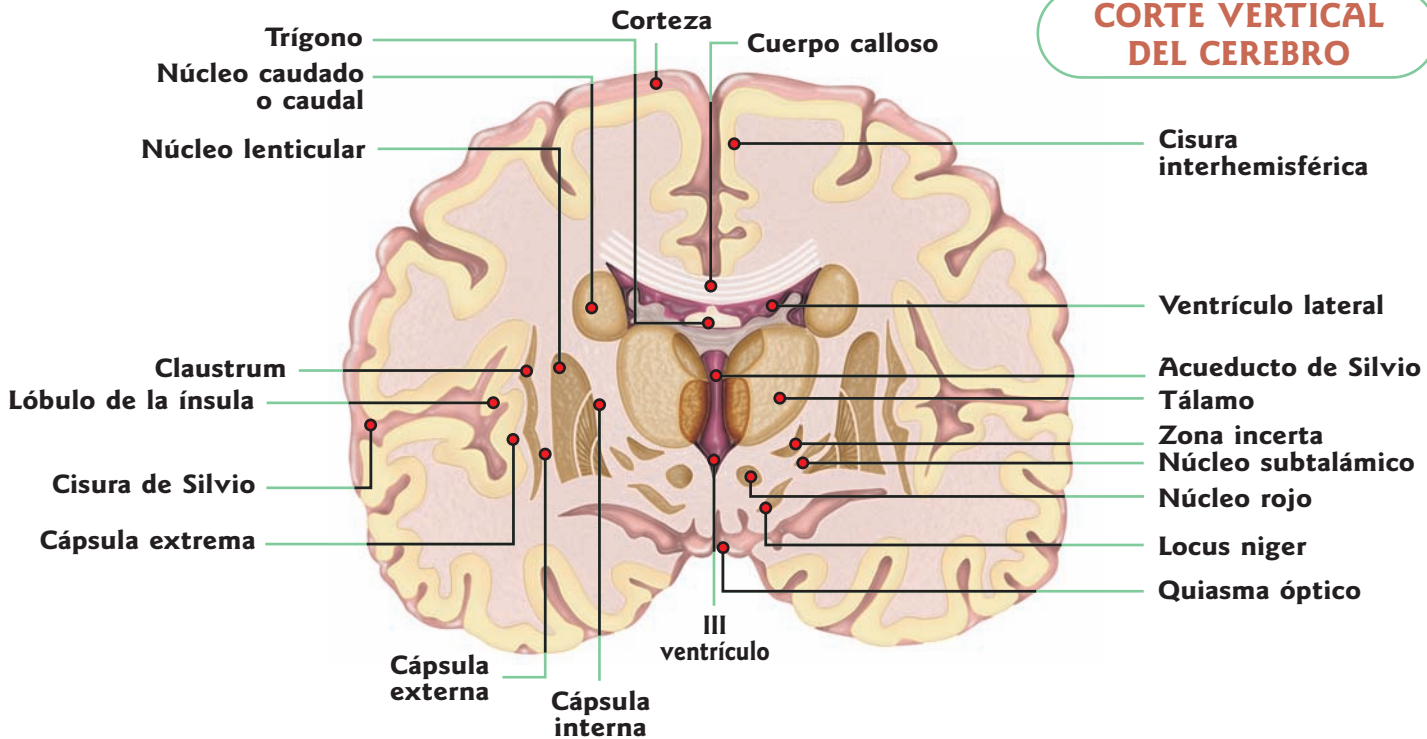
Función sensitiva. Por ellos pasan todos los mensajes sensoriales, menos los provenientes de los receptores del olfato. Retransmite los impulsos nerviosos a la corteza cerebral.

**Hipotálamo.**

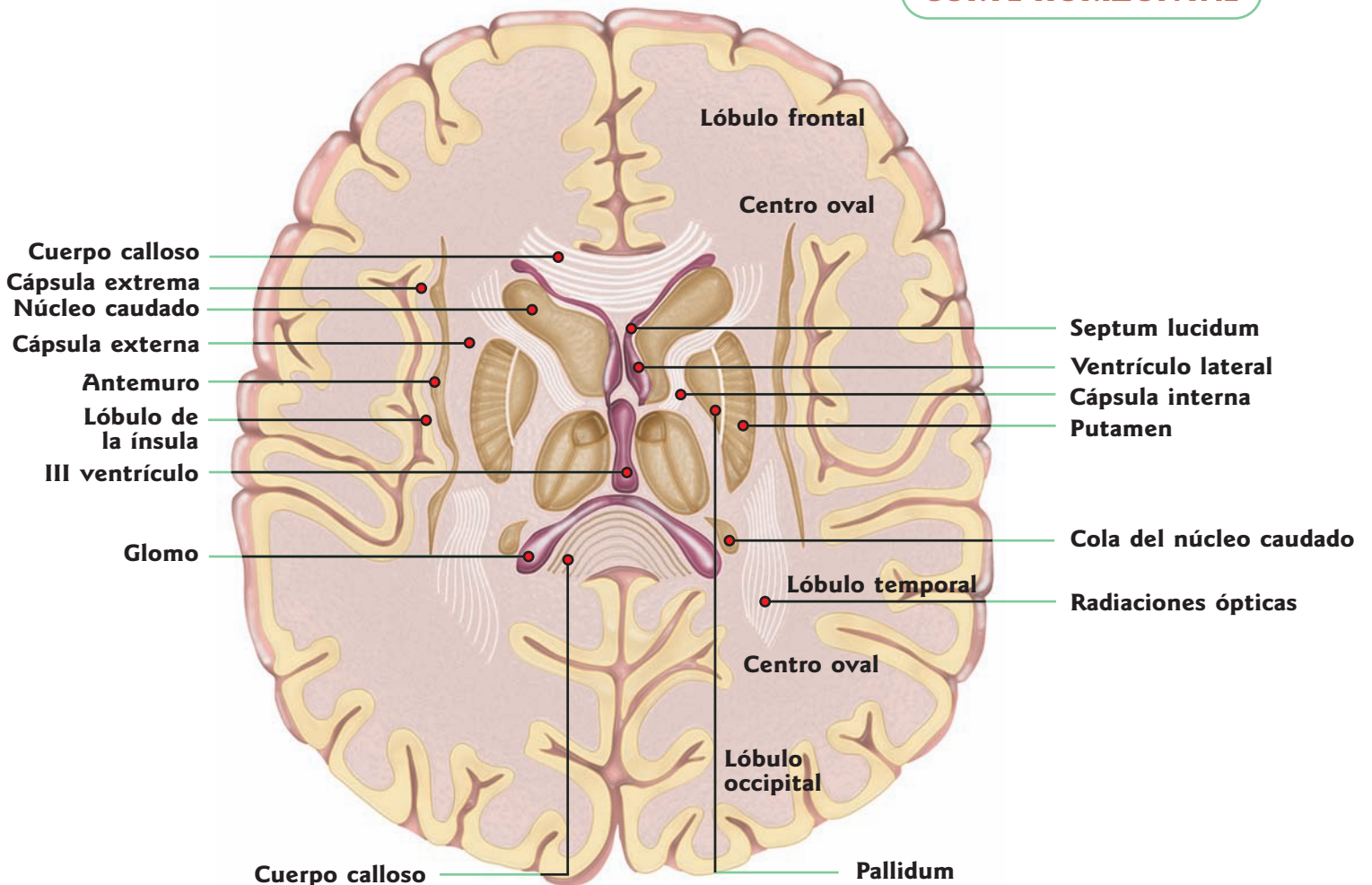
Regula funciones vegetativas.

Responsable de la coordinación superior entre los mensajes sensitivos que recibe y los motrices que produce. Hace posible la actividad consciente y voluntaria.

CORTE VERTICAL DEL CEREBRO



CORTE HORIZONTAL



## El cerebelo

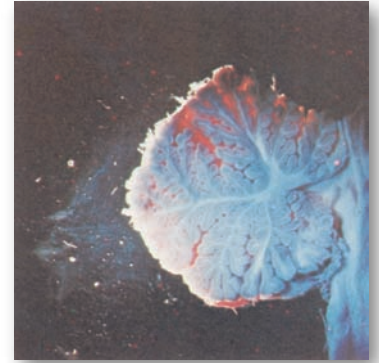
- Está ubicado en la **fosa occipital del cráneo**. Por arriba limita con el cerebro (del cual está separado por la tienda del cerebelo-paquimeninge) y por delante con el bulbo raquídeo y la protuberancia (IV ventrículo).
- Su superficie está atravesada por dos tipos de surcos: los **surcos profundos** o de primer orden, que lo dividen en **lóbulos**, y los **surcos menos profundos**, que lo dividen en **lobulillos**, **láminas** y **laminillas**.

- Presenta **tres caras**. La **cara anterior** está ubicada encima del **IV ventrículo** y de ella salen los pedúnculos cerebelosos. La **cara superior** está en relación con los hemisferios cerebrales a través de la tienda del cerebro (fisura horizontal). La **cara inferior** se encuentra sobre la fosa occipital.

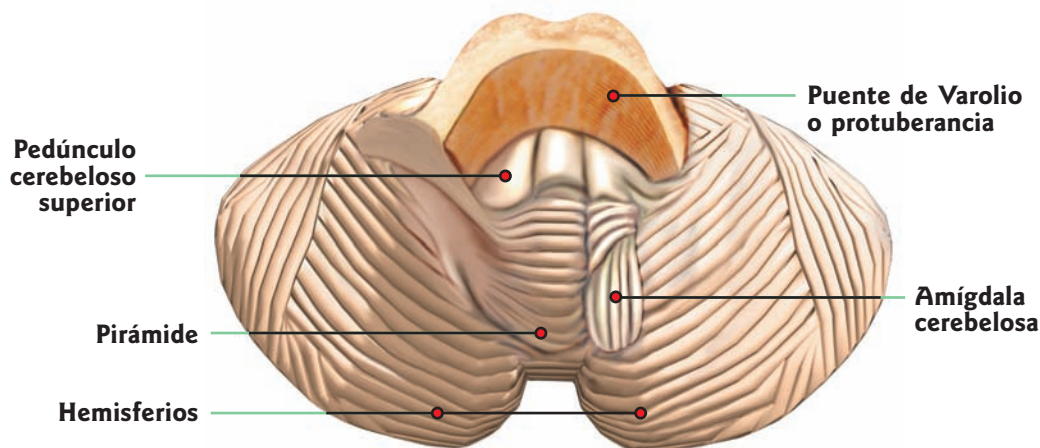
- Internamente, el cerebelo está conformado por sustancia blanca y sustancia gris.

La **sustancia blanca** se ubica internamente entre la corteza cerebelosa y los núcleos grises.

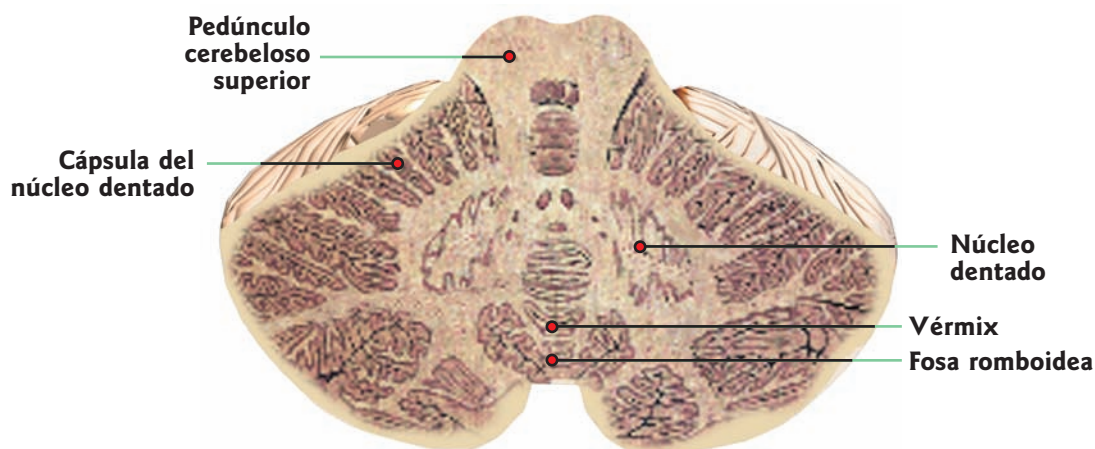
La **sustancia gris** se ubica en la superficie de la corteza cerebelosa y, profundamente, en los núcleos grises cerebelosos.



### CEREBELO: vista posterior



### CORTE SAGITAL DEL CEREBELO



## La protuberancia anular

Llamada también **punte de Varolio**, se ubica por arriba y por delante del bulbo, y por debajo y por delante del cerebelo. Presenta una **cara anterior**, una posterior y dos laterales. La cara anterior se apoya sobre los huesos de la base del cráneo y presenta un surco medio y dos eminencias laterales, los **rodetes piramidales**, que son la continuación de las pirámides anteriores del bulbo. La protuberancia es un órgano conductor y centro de reflejos, como el del llanto y la risa, y el equilibrio.

- Los **pedúnculos cerebrales** son dos gruesos cilindros unidos, ubicados en la cara anteroinferior del encéfalo, que conectan a la protuberancia con el cerebro. La función de estos órganos es la conducción y ser centro de reflejos del equilibrio.

- Los **tubérculos cuadrigéminos** son cuatro eminencias redondeadas, dos anteriores o **nates** y dos posteriores o **testes**, ubicadas en la cara postero-superior de los pedúnculos cerebrales. Los dos anteriores están relacionados con la visión, y los dos posteriores, con la audición y el equilibrio.

*El cerebelo ejerce una actividad reguladora sobre la motilidad cinética y la estática. Esto lo logra de las siguientes maneras:*

- *haciendo que el movimiento tenga la necesaria intensidad o fuerza y la medida exacta que requiere la acción;*
- *asegurando la coordinación de los músculos cuando deben contraerse simultáneamente o alternativamente;*
- *regulando el tono muscular;*
- *interviniendo en el mantenimiento de la postura y el equilibrio.*

### El bulbo raquídeo

Constituye la parte terminal del encéfalo. Hacia abajo está en relación con la médula, con la cual continúa; hacia arriba con la protuberancia y hacia atrás con el cerebelo, al cual está unido a través de los pedúnculos cerebelosos inferiores. Tiene la forma de un cono truncado con su base mayor en posición superior y presenta cuatro caras: una anterior, una posterior y dos laterales.

*Las olivas bulbares se prolongan en los cordones laterales de la médula.*

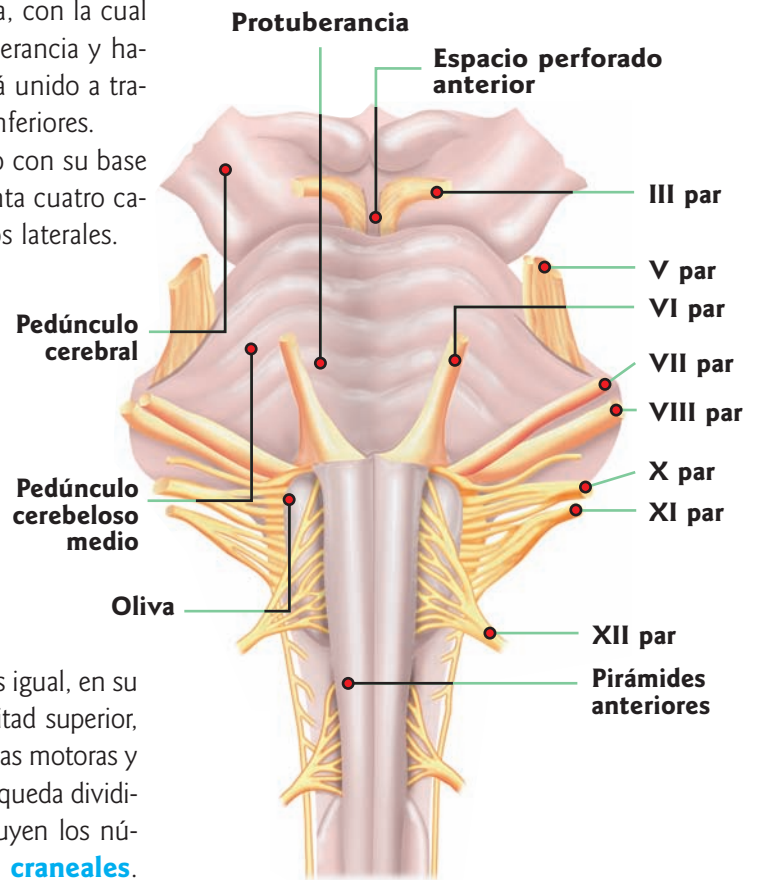
**Ver nervios craneales en pág. 125**

Los centros nerviosos del bulbo rigen, principalmente, los movimientos respiratorios y regulan el ritmo cardíaco.

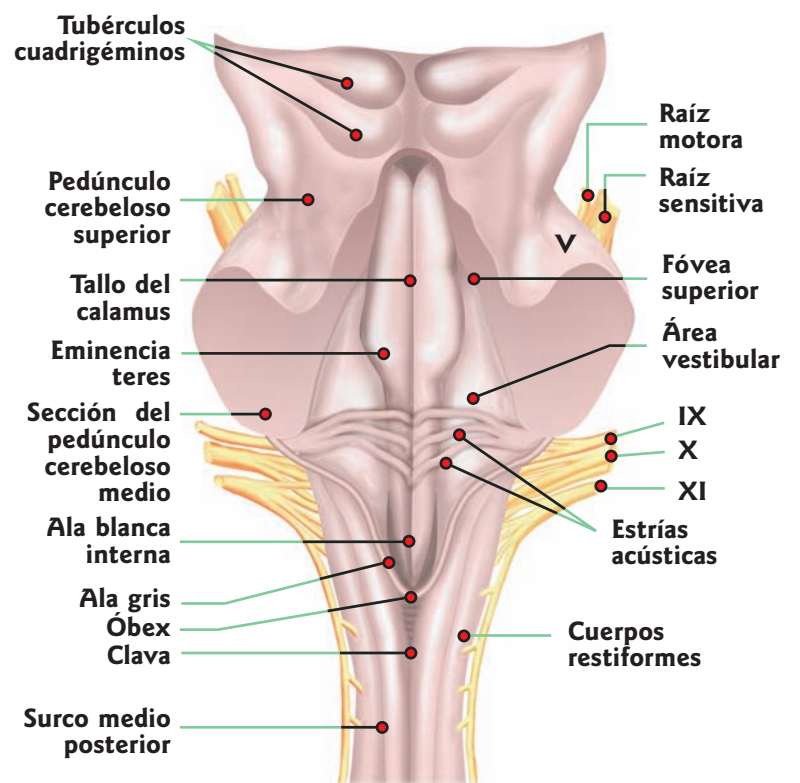


*El bulbo, al igual que la médula, es un órgano conductor de impulsos nerviosos, sólo que, como en el bulbo se produce el entrecruzamiento de las fibras de derecha a izquierda y viceversa, el impulso sensitivo que asciende por la hemimédula izquierda pasará a la mitad derecha del bulbo, y el impulso que desciende de la corteza cerebral pasará de la mitad izquierda del bulbo a la hemimédula derecha. El bulbo también es centro de reflejos como el de la deglución, el vómito, el cardiorrespiratorio, el vasomotor, etc.*

#### BULBO RAQUÍDEO: vista anterior



#### BULBO RAQUÍDEO: vista posterior



## La médula espinal

Tiene el aspecto de un grueso cordón cilíndrico, ligeramente aplanado. Está situada dentro del conducto raquídeo y se relaciona por delante con los cuerpos vertebrales, por detrás con las apófisis espinosas y las láminas de las vértebras, y por los lados con las apófisis articulares y los pedículos vertebrales.

La **médula** se mantiene en su posición dentro del **conducto raquídeo** por los siguientes medios de fijación:

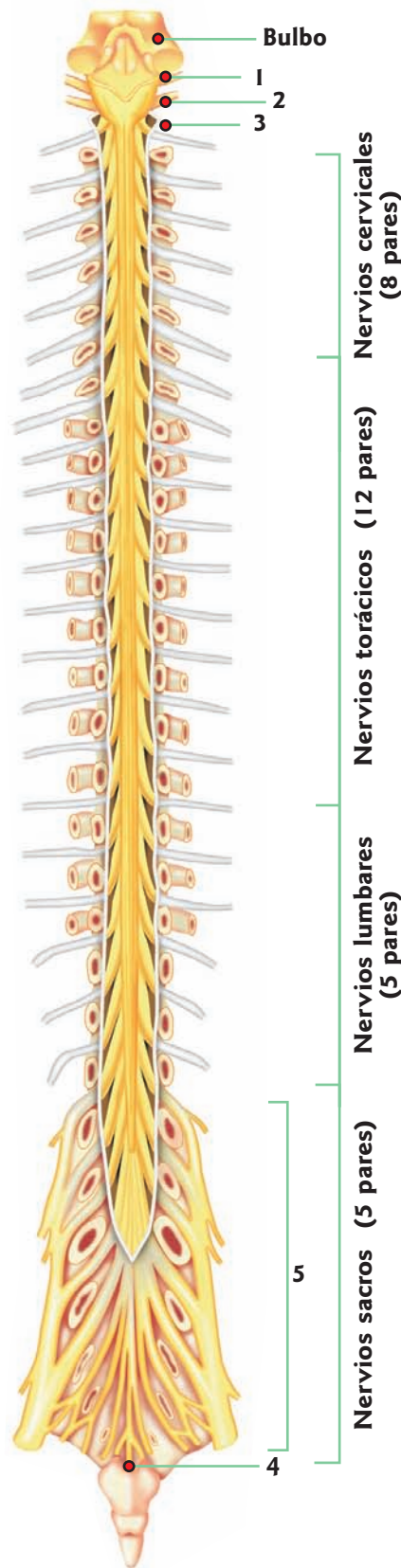
- su continuación con el bulbo;
- el ligamento coccígeo;
- las meninges, que la envuelven y la fijan lateralmente a la pared del conducto raquídeo.

Como la **médula** es más corta que el conducto vertebral que la contiene, las raíces espinales más caudales bajan paralelamente a la médula para encontrar el agujero de conjunción correspondiente, rodeando al *filum terminal* y formando, en conjunto, la *cola de caballo*.

La región superior de la médula se continúa con el **bulbo raquídeo**, y la región inferior se adelgaza, adquiriendo el aspecto de un cono llamado *cono terminal*.

Todo el órgano medular está protegido por las **meninges**, pero a nivel de la segunda vértebra lumbar hasta la segunda sacra sólo se continúa la duramadre, formando el **fondo de saco dural**, que contiene líquido cefalorraquídeo.

### CORTE SAGITAL DE LA MÉDULA:



1. Nervio glossofaríngeo
2. Nervio vago
3. Nervio hipogloso
4. Nervio coccígeo (1 par)
5. Filum terminal

*El fondo del saco dural es el lugar usado por los médicos para aplicar anestesia peridural y para extraer el líquido cefalorraquídeo a fin de buscar agentes causales de enfermedades.*

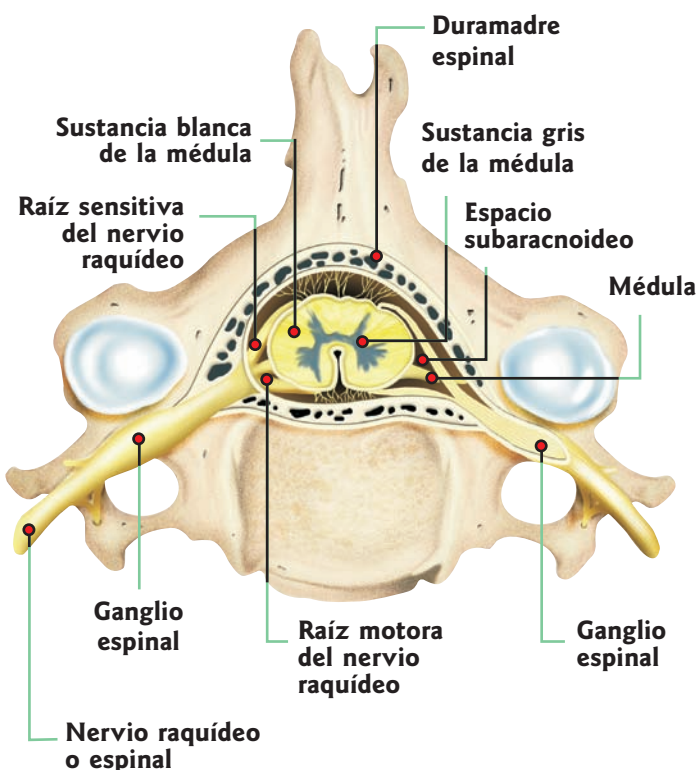
*La médula espinal elabora respuestas simples para ciertos estímulos, denominadas **actos reflejos**. Gracias a ellos, el organismo puede actuar rápidamente en situaciones de emergencia.*

*El número de nervios espinales cervicales (8) varía en número de las vértebras cervicales (7). El número de segmentos vertebrales y nervios espinales son iguales en las regiones dorsal, lumbar y sacra.*

**Ver acto reflejo en pág. 127**

**Longitud:** 45 cm.  
**Peso:** de 25 a 30 g.  
**Diámetro transversal:** 10 mm.  
**Diámetro anteroposterior:** 8 mm.

### CORTE DE LA MÉDULA a nivel de las vértebras cervicales



## La coordinación de las funciones

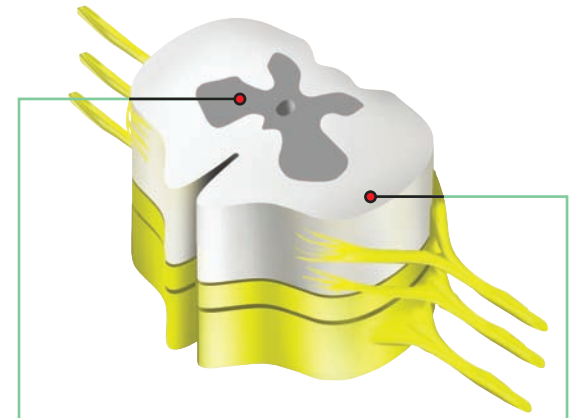
Se observan en la médula cuatro caras, una anterior, una posterior y dos laterales.

**Cara anterior:** es recorrida en toda su longitud por un surco, el surco medio anterior (mide 3 mm de profundidad y sus labios son fáciles de separar). A la derecha y a la izquierda de este surco, se observa el surco colateral anterior, donde nacen las raíces motoras de los nervios raquídeos.

**Cara posterior:** es recorrida por el surco medio posterior (5 mm de profundidad, de labios unidos). A derecha e izquierda de él, se observan los surcos colaterales posteriores, adonde llegan las raíces sensitivas del nervio raquídeo.

**Caras laterales:** están representadas por la superficie medular comprendida entre las ramas motoras y sensitivas de cada hemimédula.

Si se corta transversalmente la médula, se observa que está formada por dos surcos de distinto color, la **sustancia gris** (interna) y la **sustancia blanca** (externa).



**Sustancia gris.** Forma una columna dentro de la sustancia blanca. Su sección transversal presenta la forma de una H, formada por ramas de dirección anteroposterior, unidas por una rama transversal.

**Sustancia blanca.** Está fundamentalmente constituida por numerosas fibras, que son los axones de las neuronas motoras (del cerebro o del asta anterior y lateral medular), sensitivas (proviene del ganglio espinal y de las neuronas cordonales) y neuronas de asociación (proviene de neuronas cordonales de la sustancia gris de la médula). Las fibras que realizan una misma función se agrupan constituyendo un **haz** o **fascículo**.

Los haces se agrupan y constituyen cordones. En cada hemimédula hay tres cordones: **anterior**, **lateral** y **posterior**.

En cada rama se consideran tres regiones: el **asta anterior**, el **asta posterior** y el **asta lateral**.

1 **La rama anterior.** Es gruesa, de contorno irregular. En ella se localizan las **neuronas radicales**, neuronas motoras cuyos axones forman las raíces anteriores o motoras de los nervios raquídeos.

2 **La rama posterior.** Es delgada, de contorno regular.

3 **El asta lateral** es una saliente gris presente sólo en el corte de médula dorsal; no se encuentra ni en la porción cervical ni en la porción lumbar de este órgano.

4 **La rama transversal de la H** que forma la sustancia gris. Une las bases de las astas anteriores y las posteriores de cada hemimédula. En el centro de ella, se observa el **conducto del epéndimo**.

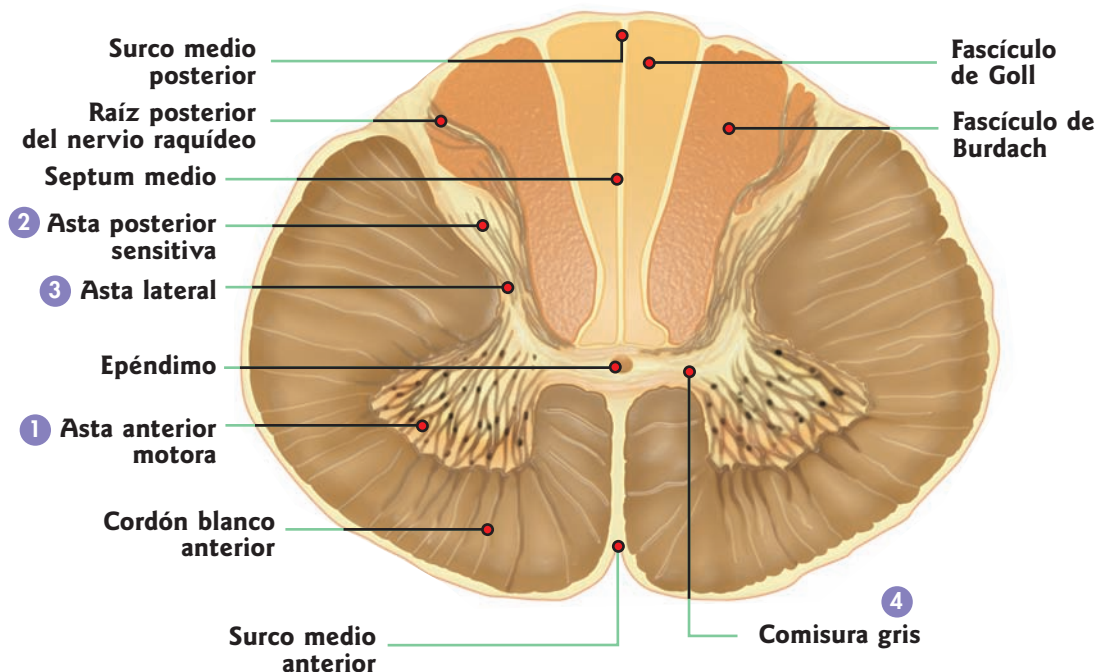
## Fisiología de la médula espinal

La médula actúa como órgano conductor y como centro de reflejos.

**a)** Como órgano conductor, la médula conduce, en sentido ascendente, sensitivo o centrípeto, información desde los receptores hacia los centros nerviosos superiores. También conduce, en sentido descendente, motor o centrífugo, respuestas conscientes y voluntarias desde los órganos centrales hacia los efectores.

**b)** Como centro elaborador de respuestas reflejas, la médula ordena respuestas rápidas e involuntarias ante determinados estímulos del medio. Estos actos reflejos se elaboran **en los cuerpos neuronales de las astas anteriores de la sustancia gris**. La médula es centro de reflejo de la vida vegetativa y de la vida de relación.

## CORTE DE MÉDULA



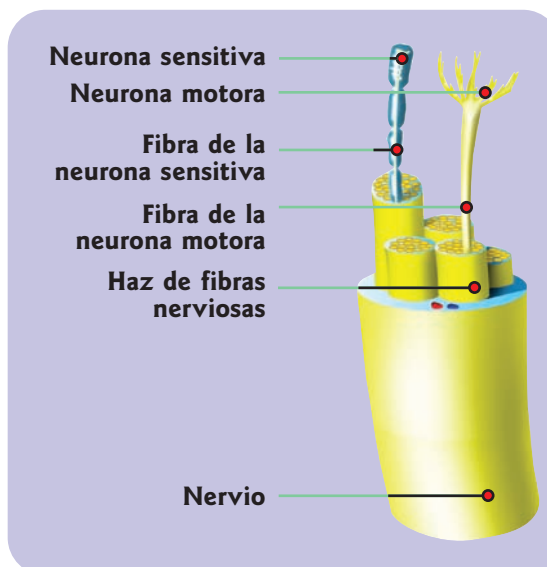
# El sistema periférico

Del encéfalo y la médula salen los nervios que transmiten la información necesaria del exterior y el interior del organismo. El sistema se completa con dos cordones nerviosos y con engrosamientos que constituyen los ganglios.

Los **nervios** están constituidos por fibras nerviosas (prolongaciones de las neuronas) que se encuentran reunidas en haces, rodeados exteriormente por tejido conjuntivo. De acuerdo con las fibras nerviosas que los forman, se clasifican en:

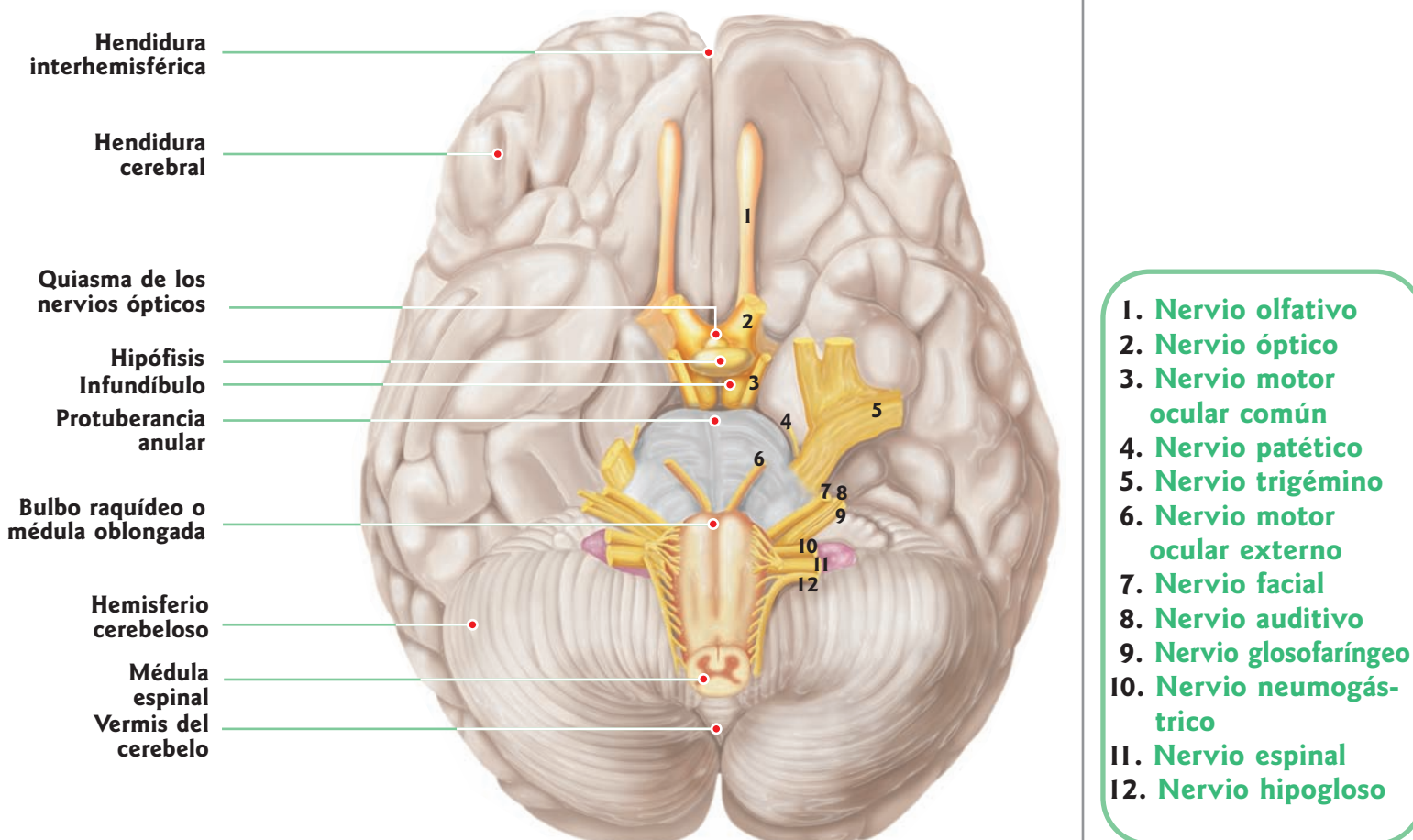
- **sensitivos**, que llevan la información del exterior a los centros nerviosos (médula y encéfalo);
- **motores**, que conducen las respuestas elaboradas en los centros nerviosos hasta los músculos o las glándulas;
- **mixtos**, formados por fibras sensitivas y motoras. Según el lugar de origen, los nervios se clasifican en craneales y raquídeos.

Los **nervios craneales** son doce. Tienen un origen real, que es el núcleo gris o región donde se encuentran las neuronas cuyos axones los forman, y un origen aparente, que es el lugar en el que se los ve aparecer.



El sistema nervioso periférico está formado por todos los nervios del cuerpo (pares craneales y nervios periféricos o raquídeos) y los ganglios.

## ENCÉFALO: vista inferior



## La coordinación de las funciones

### NERVIOS CRANEALES

Los **nervios raquídeos** son 31 pares: 8 cervicales, 12 dorsales, 5 lumbares, 5 sacros y 1 coccígeo. Están formados por **dos raíces: sensitiva y motora**. La **raíz sensitiva** nace en los ganglios espinales. Está formada por los axones de neuronas monopolares ubicadas en ellos, que penetran por el cordón posterior de la médula espinal y terminan en las astas posteriores de ésta.

La **raíz motora** nace en las astas anteriores de la sustancia gris de la médula espinal y está constituida por los axones de neuronas radicales. Ambas raíces forman el **nervio raquídeo**, que sale del conducto vertebral por el agujero de conjunción correspondiente. Algunas ramas se unen, o anastomosan, formando **plexos** de los que se desprenden otros nervios.

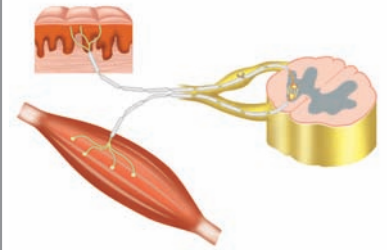
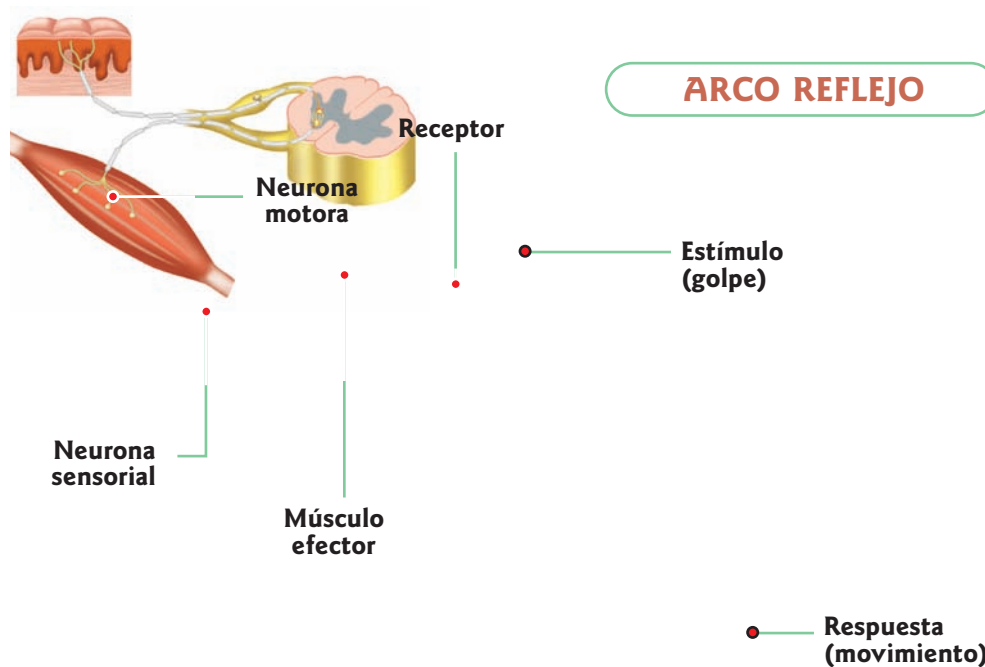
PAR	NOMBRE	ORIGEN REAL	ORIGEN APARENTE	FUNCIÓN
<b>I</b>	Olfatorio	Mucosa pituitaria amarilla.	Bulbo olfatorio.	Sensorial: conduce excitaciones olfatorias desde la mucosa pituitaria hasta el centro del olfato.
<b>II</b>	Óptico	Células bipolares: parte media de la retina.	Quiasma óptico.	Sensorial: conduce excitaciones visuales desde la retina al centro de la visión.
<b>III</b>	Motor ocular común	Tubérculos cuadrigéminos superiores.	Parte interna de los pedúnculos cerebrales.	Motor: inerva los músculos del ojo, excepto el recto externo y el oblicuo mayor.
<b>IV</b>	Patético	Tubérculos cuadrigéminos inferiores.	Debajo de los tubérculos cuadrigéminos.	Motor: inerva el músculo oblicuo mayor del ojo.
<b>V</b>	Trigémino	Protuberancia.	Cara anterior de la protuberancia.	Mixto Rama motora: inerva músculos masticadores. Rama sensitiva: recibe excitaciones sensitivas de frente, párpados lengua, dientes y cuero cabelludo.
<b>VI</b>	Motor ocular externo	Protuberancia.	Surco bulboprotuberancial, fuera del VII.	Motor: inerva el músculo recto externo del ojo.
<b>VII</b>	Facial	Protuberancia.	Fosita supraolivar.	Mixto Rama motora: inerva los músculos cutáneo de cabeza y cuello, velo del paladar, huesecillos del oído. Rama sensitiva: es el nervio intermedio de Wrisberg, inerva la tercera parte anterior de lengua, glándulas salivales y lacrimal.
<b>VIII</b>	Auditivo	Bulbo-protuberancia.	Por detrás de la fosita supraolivar.	Sensorial La rama coclear nace en el órgano de Corti, conduce impulsos auditivos. La rama vestibular conduce impulsos nerviosos que intervienen en la regulación del equilibrio.
<b>IX</b>	Glossofaríngeo	Bulbo.	Surco retrolivar por arriba del X.	Mixto Las fibras motoras inervan fibras de faringe y velo del paladar. Las fibras sensitivas transmiten excitaciones gustativas de la lengua, actuando como nervio sensorial y de excitación de la sensibilidad general, de la parte media de la lengua, la faringe y las amígdalas.
<b>X</b>	Neurogástrico o vago	Bulbo.	Surco retrolivar.	Mixto La rama motora inerva órganos de los aparatos digestivo, respiratorio y circulatorio. Moderador del ritmo cardíaco y relacionado con el SNA. La rama sensitiva inerva el pabellón de la oreja y la tercera parte posterior de la lengua.
<b>XI</b>	Espinal	Bulbo.	Surco retrolivar.	Motor: inerva los músculos de la faringe, el esternocleidomastoideo y el trapecio.
<b>XII</b>	Hipogloso mayor	Bulbo.	Surco preolivar.	Motor: inerva los músculos de la región hioidea y de la lengua.

## Arco reflejo

Es una respuesta rápida e involuntaria que sucede frente a un estímulo. Por ejemplo, cuando tocamos algo muy caliente, retiramos rápidamente la mano.

El camino que recorre el impulso nervioso para generar el acto reflejo se denomina arco reflejo. En él intervienen:

- un **receptor**, que capta el estímulo;
- una **neurona sensitiva**, que transmite la información sensitiva hacia el centro nervioso;
- un **órgano central**, que interpreta el estímulo y elabora una respuesta adecuada;
- una **neurona motora**, que transmite la respuesta elaborada hacia el efector;
- un **efector**, que efectúa la respuesta.



*Un reflejo es una respuesta involuntaria de tipo muscular (contráctil) o glandular (secretorio) ante determinados estímulos (estiramiento, dolor, luz, etc.).*

## CLASIFICACIÓN DE LOS REFLEJOS

Los reflejos se clasifican según distintos criterios:

### SEGÚN EL ORIGEN

#### Innatos o incondicionados

Cuando los reflejos nacen con el individuo, son propios de la especie y no se pierden; por ejemplo, el parpadeo, la secreción lagrimal.

#### Condicionados o adquiridos

Cuando se logran a través del aprendizaje; por ejemplo, tocar la guitarra, manejar, caminar, andar en bicicleta, etc.

### SEGÚN EL LUGAR DONDE SE UBIQUE EL RECEPTOR

#### Exteroceptivos

Los receptores están ubicados en la parte periférica del organismo, como la piel, la lengua, los ojos. Son reflejos de protección y pueden ser inhibidos por la voluntad; por ejemplo, reflejos cutáneos como el plantar.

#### Propioceptivos

Los receptores y los efectores están ubicados en el mismo órgano. Son reflejos de la vida de relación, e intervienen en la marcha y la conservación del equilibrio; por ejemplo, el reflejo rotuliano.

#### Intraceptivos

Los receptores están ubicados en las vísceras, por eso se los llama viscerosceptivos; por ejemplo, en las paredes del tubo digestivo, en los vasos sanguíneos, la vejiga, etc. Son receptores que captan las variaciones del medio interno, asegurando así el normal funcionamiento de las vísceras; por lo cual estos reflejos se relacionan con la vida vegetativa.

### SEGÚN LA UBICACIÓN DE LAS NEURONAS MOTORAS

#### Medulares

Son los reflejos de la vida vegetativa como el cilioespinal, y reflejos como el plantar, el aquileo, el rotuliano, el orgásmico, el pupilar, etc.

#### Encefálicos

El reflejo de la sudoración, el vasomotor, la salivación, etc.

*El bostezo es una respuesta natural a la fatiga y el cansancio.*



*El sistema nervioso autónomo regula el ambiente interno del cuerpo y controla la actividad de los sistemas digestivo, cardiovascular, excretor y endocrino. Contiene fibras nerviosas que conducen impulsos del sistema nervioso central a los músculos lisos de las vísceras y a la musculatura del corazón.*

## MORFOLOGÍA

### Porción central

Serie de centros de la vida vegetativa, localizados en los órganos del sistema nervioso central (por ejemplo, hipotálamo).

### Porción periférica

- Sistema nervioso simpático.
- Sistema nervioso parasimpático.

*La acción del simpático dilata la pupila y permite mayor ingreso de luz.*

# Sistema nervioso autónomo

También es conocido como **sistema nervioso vegetativo, neurovegetativo o involuntario**.

Es **vegetativo o neurovegetativo** porque su actividad se realiza sobre los órganos y los músculos lisos, que no provocan sensaciones conscientes. Es **involuntario** porque su acción no depende de los centros nerviosos.

## Sistema nervioso autónomo simpático

Está constituido por **dos cordones nerviosos paravertebrales**, que se extienden desde el atlas (primera vértebra cervical) hasta la última vértebra sacra.

Los **ganglios** son centrales o periféricos.

- **Los ganglios centrales** son engrosamientos de cordones nerviosos, de color grisáceo y en forma de huso, como si fueran las cuentas de un rosario. Están en comunicación con el sistema nervioso central mediante **ramas comunicantes** que salen de ellos.

**Ramas comunicantes blancas:** son fibras de mielina que provienen de las neuronas simpáticas

de las astas laterales de la médula. Estas fibras penetran en la raíz anterior del nervio raquídeo y pasan al ganglio por la rama comunicante, estableciendo sinapsis con neuronas de este ganglio.

**Ramas comunicantes grises:** provienen de neuronas del ganglio. Estas fibras se dirigen por la rama comunicante hasta el nervio raquídeo. Allí pueden seguir dos direcciones: hacia la médula, por la raíz sensitiva del nervio, o hacia la periferia, continuando con la dirección del nervio en el que se introducen.

**Los ganglios periféricos** se encuentran en el trayecto de las ramificaciones nerviosas que salen de los ganglios centrales y se dirigen a las vísceras, vasos sanguíneos, etc., anastomándose y formando los siguientes plexos:

- **plexo cardíaco**, que inerva el corazón y está formado por las ramas de los ganglios cervicales;
- **plexo solar o celíaco**, que inerva todas las vísceras del abdomen y está formado por las ramas de los ganglios torácicos;
- **plexo lumboaórtico**, que inerva los vasos sanguíneos de abdomen y miembros inferiores, formado por las ramas de los ganglios lumbares;
- **plexo hipogástrico**, que inerva las vísceras localizadas en la cavidad pelviana y está formado por las ramas de los nervios sacros.

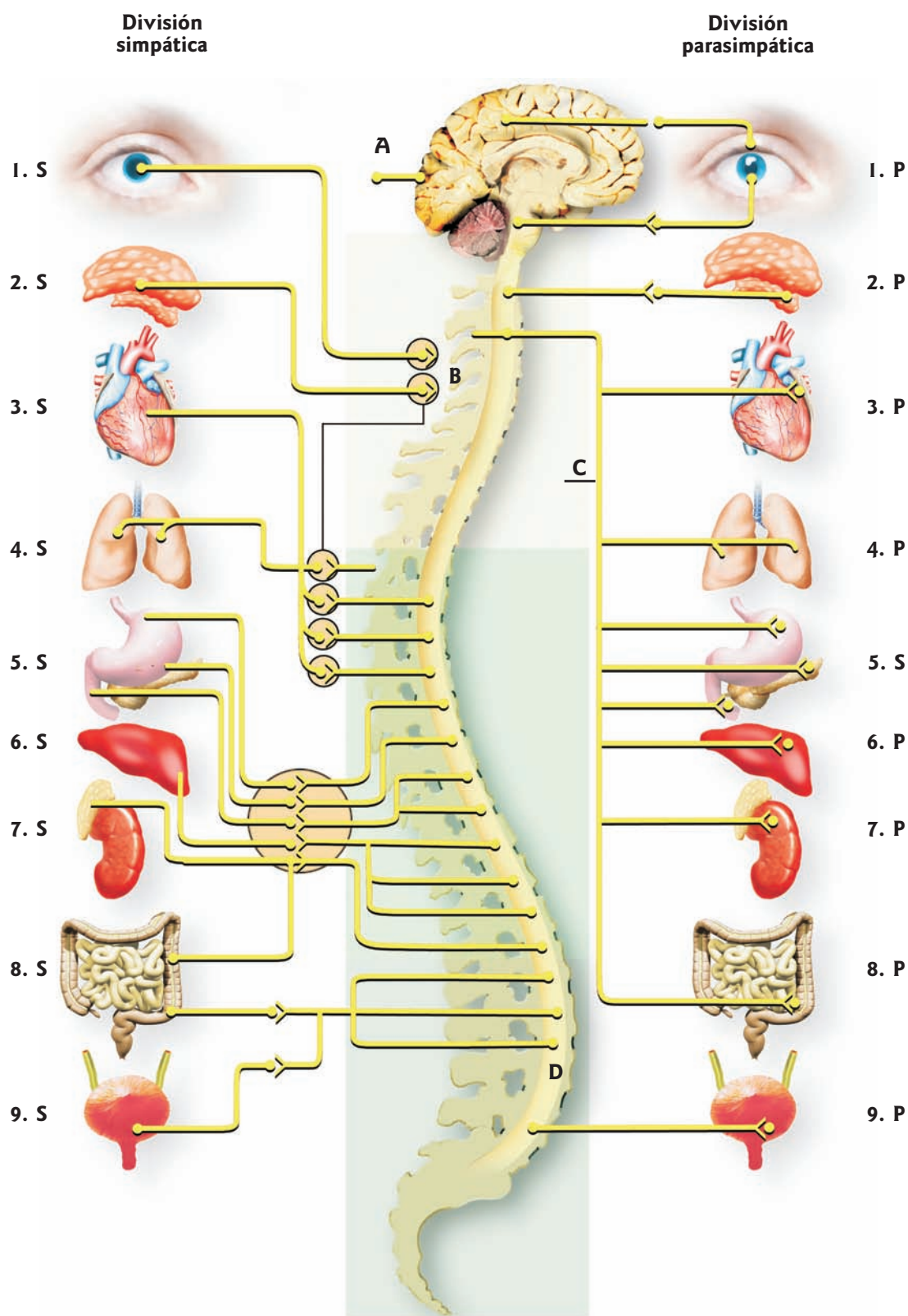
## Sistema nervioso parasimpático

No todas las fibras de las neuronas de los centros de la vida vegetativa van por las ramas comunicantes a los ganglios centrales del sistema nervioso autónomo simpático. Las fibras de las neuronas de los centros de la vida vegetativa ubicados en el encéfalo y en la última porción medular hacen sinapsis con neuronas de ganglios parasimpáticos, situados cerca de las vísceras o en sus paredes. Estas fibras del sistema nervioso autónomo que van a las vísceras sin pasar por los ganglios centrales forman el sistema nervioso parasimpático.

El sistema parasimpático está constituido por dos porciones:

- **porción craneal**, cuyas fibras se distribuyen por los nervios craneales III (motor ocular común), VII (facial), IX (glossofaríngeo) y X (neumoesofágico);
- **porción sacra:** se distribuye por los nervios sacros (pares II, III y IV), que la conducen a los órganos de la pelvis.





- A. Encéfalo**  
**B. Ganglios cervicales**  
**C. Nervio vago**  
**D. Médula espinal**
1. S. Pupila dilatada  
 1. P. Pupila contraída
2. S. Inhibición de la salivación  
 2. P. Estimulación de la salivación
3. S. Aceleración de la frecuencia cardíaca  
 3. P. Desaceleración de la frecuencia cardíaca
4. S. Dilatación bronquial  
 4. P. Contricción bronquial
5. S. Actividad inhibitoria del estómago y del páncreas  
 5. P. Actividad excitatoria
6. S. Conversión de glucógeno a glucosa en el hígado  
 6. P. Conversión de glucosa a glucógeno
7. S. Liberación de epinefrina y norepinefrina  
 7. P. Inhibición de epinefrina y norepinefrina
8. S. Inhibición de la peristalsis (motilidad intestinal)  
 8. P. Estimulación de la peristalsis
9. S. Relajación de la vejiga  
 9. P. Contracción de la vejiga

### Fisiología del sistema nervioso autónomo

El sistema nervioso autónomo es **coordinador y regulador de las funciones de la vida vegetativa**. Esto se logra por la acción combinada del sistema nervioso autónomo simpático y el parasimpático, que ejercen una acción antagónica sobre las vísceras. Por ejemplo, sobre el corazón, el sistema nervioso autónomo simpático actúa como acelerador de la frecuencia cardíaca (taquicardia) y, como moderador, el sistema autónomo parasimpático la retarda (bradicardia). La actividad del sistema nervioso autónomo se debe a la actividad de sustancias químicas liberadas en sus terminaciones posganglionares. El parasimpático libera **acetilcolina**, y el simpático, **noradrenalina**.

# Trastornos del sistema nervioso

*El cerebro y la médula espinal ordenan y coordinan las sensaciones y los movimientos; por eso, las fallas en su funcionamiento pueden provocar alteraciones mentales o de motricidad.*

Las epilepsias pueden deberse a tumores, cuadros febriles, traumas, sustancias tóxicas (arsénico, alcohol, etc.), infecciones, trastornos metabólicos (hipoglucemia, hipocalcemia, etc.), problemas vasculares (arteriosclerosis, hemorragias, aneurismas), etcétera.

## Enfermedades nerviosas degenerativas

- El **mal de Alzheimer** se considera la causa principal de demencia en la vejez. Esta enfermedad se caracteriza por la atrofia de las neuronas asociadas al área cognitiva y por la aparición de proteínas anómalas. También se observa una disminución de la cantidad de **acetilcolina**, un neurotransmisor ligado a los procesos de la memoria. Los pacientes con esta enfermedad presentan, además de **trastornos de la memoria** (se olvidan de los nombres de los objetos o de las personas, no recuerdan lo que hicieron durante el día), una **disminución de la atención, afasia** —y, en consecuencia, problemas en el habla—, **apraxia** (fallas psicomotrices) y **desorientación temporoespacial** (no saben en qué año viven, ni en qué lugar se hallan, ni recuerdan datos personales). Aún no existe una cura para esta enfermedad pero, gracias a los tratamientos disponibles, la expectativa de vida de los pacientes se extendió a 15 años o más.

- El **mal de Parkinson**, que afecta principalmente a los varones, es producto de la degeneración de las neuronas que se encuentran en la base del cerebro. Como esta área está asociada a la motricidad, los enfermos presentan **temblores, rigidez muscular y falta de coordinación**.

Para tratar el mal de Parkinson, se utiliza una droga que se transforma en **dopamina**, un neurotransmisor relacionado con la función motora que está notablemente disminuido en las personas afectadas por esta enfermedad.

## Enfermedades nerviosas desmielinizantes

Este tipo de enfermedades provoca la **desmielinización en la placa de las fibras**

**nerviosas del SNC**. En algunos casos, dicha desmielinización es provocada por enfermedades virales (sarampión, varicela, etc.); en otros casos, el origen es una reacción de autoinmunidad, como en la **esclerosis múltiple**. En esta enfermedad, que afecta a personas de entre 20 y 45 años, los linfocitos atacan la vaina de mielina, la capa que recubre los axones de las neuronas. El resultado es dramático: los enfermos pierden la visión y la motricidad. La zona que sufre desmielinización es variable, y de ella dependerán los síntomas.

## Parálisis

La **parálisis** es la **anulación funcional de las fibras nerviosas**. Cuando se produce una pérdida del tono muscular (es decir, del estado permanente de contracción del músculo), la parálisis se llama **flácida**. En cambio, si la parálisis incrementa el tono muscular y los reflejos, y provoca espasmos, se denomina **espástica**. Generalmente, este tipo de parálisis se debe, durante la primera y la segunda infancia, a traumatismos de parto o enfermedades genéticas o infecciosas.

## Epilepsias o síndromes convulsivos

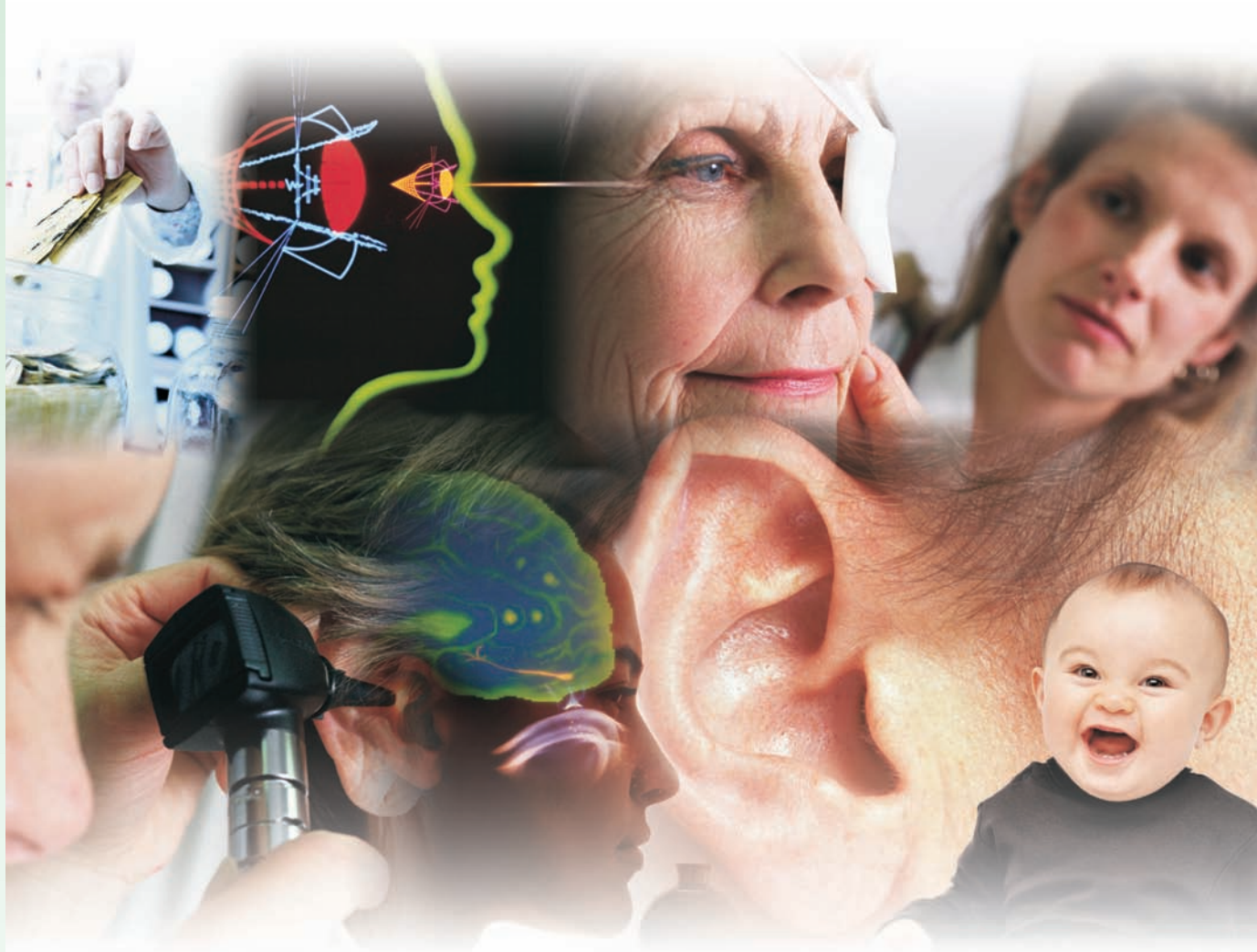Las **epilepsias** son **alteraciones funcionales de la actividad neuronal**, de comienzo brusco, y que tienden a repetirse. Se caracterizan por su evolución crónica, con una descarga excesiva e hipsincrónica de las neuronas cerebrales. Cabe destacar que una crisis epiléptica no significa una epilepsia.

Existen dos grandes tipos de epilepsia: aquella en la que las descargas afectan todo el cerebro, con pérdida de conciencia y convulsiones en todo el cuerpo (**epilepsia generalizada**), y la que afecta sólo una parte de los hemisferios cerebrales, y cuyos síntomas dependen de la zona y el hemisferio afectado (**epilepsia parcial**).



# Los sentidos

Las puertas  
del mundo  
sensible



*Nuestra relación e interacción con el medio ambiente es posible gracias a órganos que captan, en forma sensible, los objetos y los fenómenos que ocurren en el mundo exterior. Mediante estos órganos, conocemos el tamaño, la forma, el color, la temperatura y otras características de las cosas que existen a nuestro alrededor.*

# La audición y el equilibrio

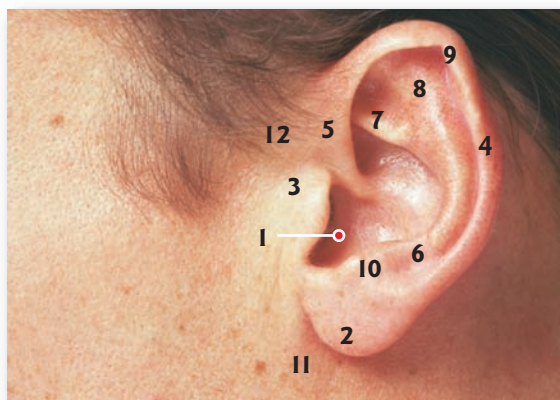
El sentido del oído nos permite captar los sonidos que se producen en el ambiente, capacidad fundamental para ubicarnos y para actuar. También es un elemento necesario en la comunicación humana y en la producción del lenguaje. El órgano del oído, además, es el encargado de que, al movernos, no perdamos el equilibrio.

**E**l oído es el encargado de percibir las ondas sonoras y transformarlas en sensaciones auditivas. Además, es el responsable del equilibrio.

Los oídos, ubicados a ambos lados de la cabeza (en los huesos temporales), se dividen en tres partes: **oído externo**, **oído medio** y **oído interno**.

Pabellón de la oreja.

1. Conducto auditivo externo
2. Lóbulo
3. Trago
4. Hélix
5. Pilar del hélix
6. Antehélix
7. Pilar inferior del antehélix
8. Pilar superior del antehélix
9. Tubérculo auricular
10. Antitrigo
11. Apófisis transversa del Atlas
12. Vasos temporales superficiales y nervio aurículo-temporal



Los canales semicirculares y el vestíbulo del oído interno están relacionados con el sentido del equilibrio. Es probable que una persona con una enfermedad en el oído interno no pueda mantenerse de pie con los ojos cerrados sin tambalearse o sin caerse.

El oído interno tiene tres sistemas sensoriales: uno de la audición y dos órganos del equilibrio, que nos permiten mantenernos de pie y recuperarlo cuando estamos a punto de caer. También nos permiten volver la cabeza y agacharnos sin que perdamos la estabilidad.

## 1. Oído externo

Comprende el **pabellón auditivo** u *oreja* y el **conducto auditivo externo**.

## 2. Oído medio

Es una cavidad existente en el interior del hueso temporal. Presenta **tres orificios**: uno externo, cerrado por el **tímpano**, uno interno o **ventana oval** que lo comunica con el oído interno, y otro inferior, correspondiente a la **trompa de Eustaquio**.

## 3. Oído interno

Es una compleja estructura situada dentro del hueso temporal. La cavidad existente en el hueso se llama **laberinto óseo** y, en su interior, se aloja el **laberinto membranoso**, donde se localizan los **receptores del sentido del equilibrio** y los **receptores auditivos**. El espacio existente entre uno y otro laberinto está ocupado por un líquido llamado **perilinfa**.

Dentro del laberinto membranoso se ubica la **endolinfa**, cuyos movimientos estimulan a los receptores ubicados dentro de él.

El **laberinto membranoso** consta de:

- dos vesículas, llamadas *utrículo* y *sáculo*, que forman el **vestíbulo membranoso**;
- tres **conductos o canales semicirculares**, que desembocan en el utrículo;
- un **conducto coclear** o conducto auditivo interno.

En la unión con el **utrículo**, los **conductos o canales semicirculares** se ensanchan, formando cada uno una ampolla. Tanto en estas ampo-

llas como en el **sáculo**, se encuentran células receptoras del nervio vestibular. De la parte inferior del **sáculo** se origina el **con-**

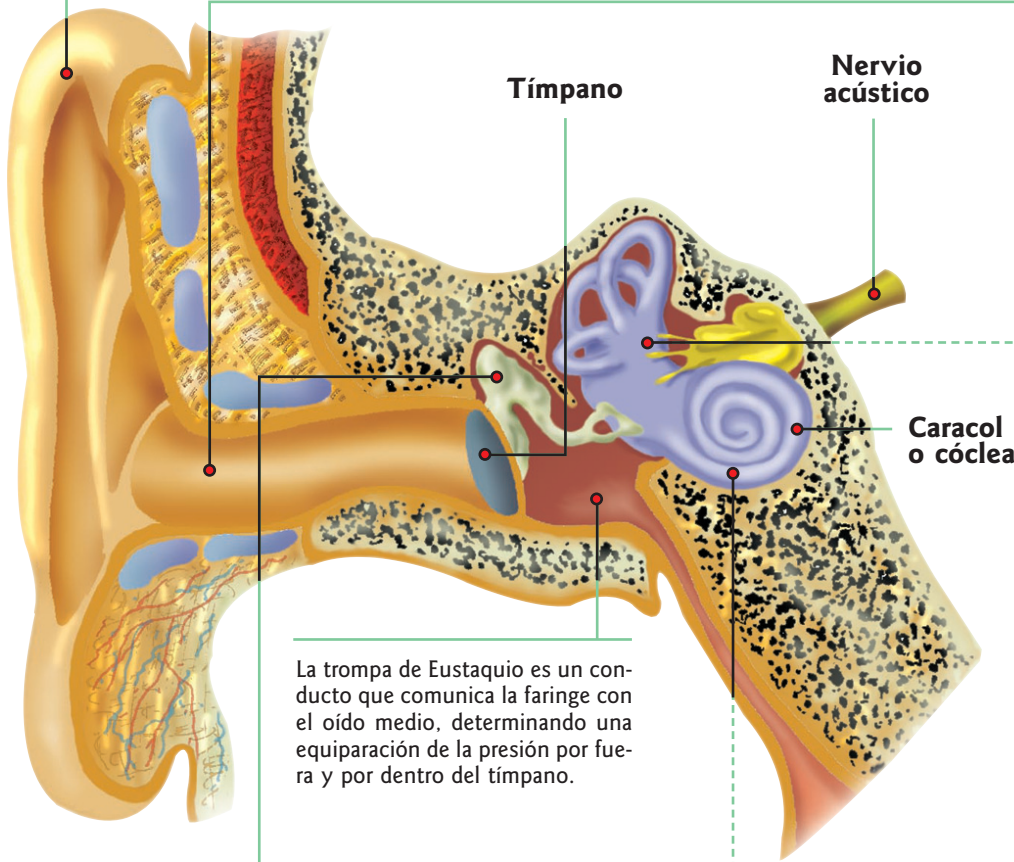
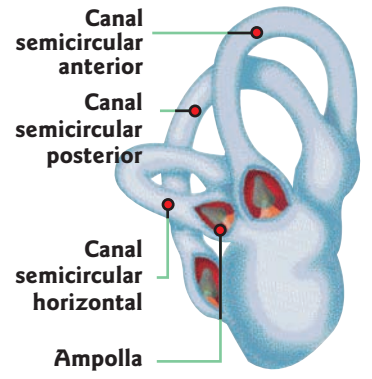
**Pabellón auditivo u oreja**

Es una estructura cutáneo-cartilaginosa encargada de localizar los sonidos, captar las ondas sonoras y proyectarlas al conducto auditivo externo.

**ducto coclear**, que, luego de un tramo recto, se enrolla sobre sí mismo en forma tridimensional, constituyendo la **cóclea** o el **caracol**.

**Conducto auditivo externo**

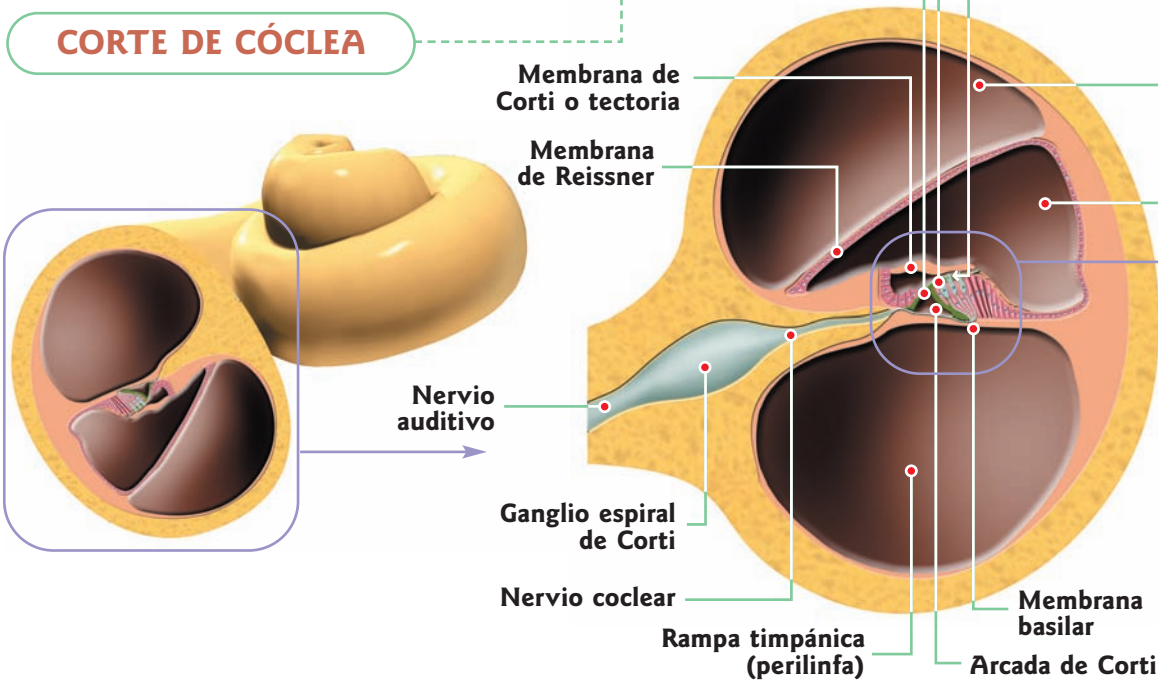
Es la continuación hacia adentro del pabellón auditivo y mide unos 2,5 cm de longitud. En su fondo se encuentra el **tímpano**, una membrana que vibra al recibir los sonidos. Este conducto se encarga de concentrar y amplificar los sonidos captados por el pabellón. En esta parte del oído, las vibraciones sonoras se propagan por un medio gaseoso: el aire.



La trompa de Eustaquio es un conducto que comunica la faringe con el oído medio, determinando una equiparación de la presión por fuera y por dentro del tímpano.

En el interior del oído medio se hallan **tres huesecillos** llamados **martillo, yunque y estribo**; ellos transmiten las vibraciones desde el tímpano hasta el oído interno. Es decir, en el oído medio las vibraciones se transmiten por un medio sólido.

**CORTE DE CÓCLEA**



**Corte esquemático del caracol**

El conducto coclear está internamente dividido en tres secciones: superior o **ramba vestibular** (que comunica con la ventana redonda), inferior o **ramba timpánica** (que comunica con la ventana oval), y la ramba media o **conducto coclear propiamente dicho**, en cuyo interior se encuentran los receptores auditivos que forman el llamado **órgano de Corti**.

*El oído humano está capacitado para percibir sonidos cuya frecuencia oscile entre 20 y 20.000 vibraciones por segundo. Los sonidos de una frecuencia mayor se denominan **ultrasonidos** y no son percibidos por el oído humano.*

*Las vías auditivas son cruzadas, es decir que las ondas captadas por el oído derecho llegarán al centro cerebral ubicado en el lóbulo temporal izquierdo y viceversa.*

## ¿Cómo se produce la audición?

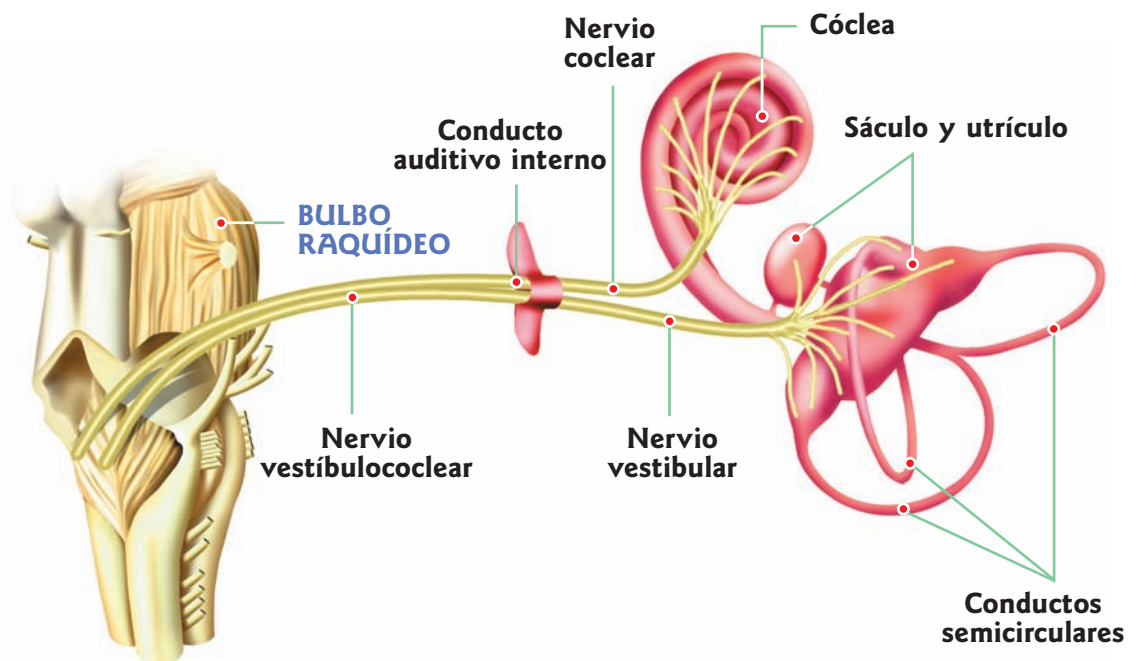
Las ondas sonoras (de la voz, la música, los ruidos) son captadas por el **pabellón de la oreja** y pasan al **conducto auditivo externo**. Al llegar al **tímpano**, lo hacen vibrar. La vibración del tímpano pone en movimiento los **huesecillos** del oído medio. El estribo golpea sobre la **ventana oval**, y las vibraciones de ésta son absorbidas por la **perilinfia**; pasan de la rampa vestibular a la timpánica y provocan el movimiento de la membrana basilar y de la **membrana de Reissner**, y se transmiten a la **endolinfa** que llena el conducto coclear.

Al vibrar la endolinfa, la **membrana tectoria** se mueve y roza las ciliatas de las células auditivas. De esta forma se origina el impulso nervioso que se transmite al **nervio auditivo o vestibuloco-**

**clear**, a través del cual llegan al centro correspondiente, ubicado en la corteza cerebral.

El nervio auditivo o vestibulococlear envía los impulsos sonoros hasta el área auditiva del cerebro, ubicada en el lóbulo temporal, donde se harán conscientes, y se interpretarán los sonidos. Tiene **dos ramas**: la **coclear**, que nace en el **caracol membranoso** y es el nervio de la audición, y la **vestibular** –vinculada al equilibrio–, que nace en el **utrículo**, el **sáculo** y los **conductos semicirculares**, y se dirige al cerebelo.

Se llama agudeza auditiva a la capacidad para distinguir entre sí dos sonidos muy semejantes. La agudeza auditiva varía de un individuo a otro.




## El sentido del equilibrio

Esta importante función está a cargo de los **canales semicirculares** y el **vestíbulo**.

El extremo de cada canal semicircular se dilata formando una ampolla, en cuyo interior se encuentra una saliencia llamada **cresta acústica**. Esta cresta está formada por una cúpula gelatinosa que cubre las pestañas de las células sensoriales ubicadas entre las células de sostén. Al rotar la cabeza, provoca una corriente de endolinfa de sentido opuesto. De este modo son estimuladas las ciliatas de los receptores. Las crestas acústicas entran en acción especialmente cuando la cabeza gira.

En el interior de cada una de las **cavidades vestibulares**, se encuentran las **máculas o manchas acústicas**, las cuales presentan una estruc-

tura similar a la de las crestas acústicas. Estas máculas están formadas por células de sostén y células sensoriales ciliadas, cubiertas por una capa gelatinosa, que contiene pequeños **crisales de carbonato de calcio u otolitos**. Al cambiar la posición de la cabeza, se mueven los **otolitos**; dicho movimiento es registrado por las células sensoriales, y así se origina un impulso nervioso que se transmite a la corteza cerebelosa a través de la **rama vestibular del nervio auditivo**. Las **máculas** entran en acción con las inclinaciones de la cabeza y en las aceleraciones lineales, en las que actúa como estímulo la fuerza de la gravedad. Al llegar el estímulo al cerebelo, éste se entera de la posición y los desplazamientos de la cabeza en el espacio.



# Trastornos de la audición

*Las alteraciones del aparato auditivo traen como consecuencia la sordera. Ésta puede ser transitoria o permanente, total o parcial, congénita o adquirida.*

## Sordera transitoria

La **sordera transitoria** es provocada por la acumulación de cera en el conducto auditivo externo, por catarros que afectan la mucosa nasofaríngea y, por ende, la trompa de Eustaquio, o por supuración del oído medio a causa de infecciones como el sarampión, la difteria, etc. Estas afecciones, comúnmente llamadas *otitis*, a veces no acarrearán sordera sino una inflamación que se traduce en zumbidos molestos.

## Sordera permanente

La **sordera permanente** es producida por malformaciones o por lesiones en los órganos encargados de transmitir los sonidos. Este tipo de sordera puede ser parcial o total. Cuando se produce un sonido muy violento, la presión de aire puede llegar a romper el tímpano. Por eso, ante explosiones violentas, es recomendable mantener la boca abierta.

Las lesiones producidas en el vestíbulo o en los conductos semicirculares ocasionan alteraciones del equilibrio que dan lugar a movimientos oscilatorios de la cabeza o del cuerpo.

## Sordera adquirida

La **sordera adquirida** se puede dar a consecuencia de infecciones auditivas que afecten el tímpano o los huesecillos del oído medio.

Cuando la sordera es congénita o se produce a temprana edad, suele ir acompañada por la pérdida del habla. Se llama sordomudos a las personas privadas del oído y de la palabra, porque han nacido sordas o porque padecen sordera total desde su primera infancia. En el primer caso son mudos porque, al ser sordos, no oyeron nunca la voz y no aprendieron a hablar. En el segundo caso, son mudos porque fueron olvidando lo aprendido al no poder ejercitarlo. En una cuarta parte de los sordomudos, también está afectado el equilibrio.

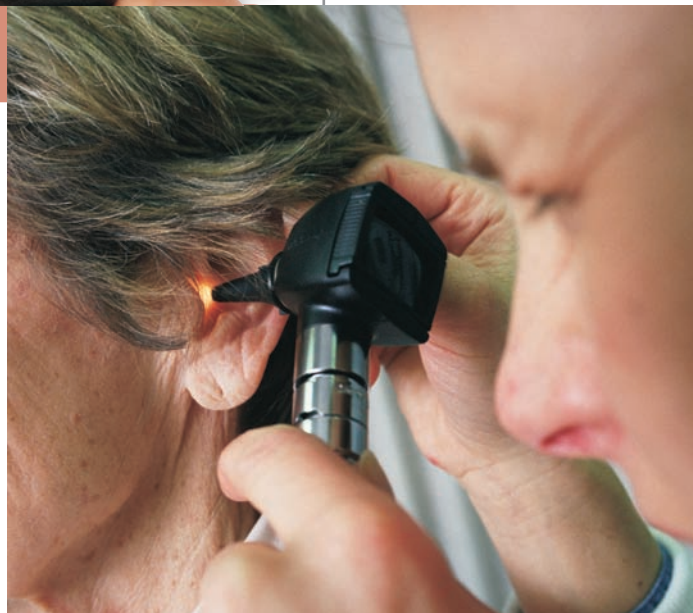

*La sordera que progresa gradualmente con la edad se conoce con el nombre de **presbiacusia** e indica afectación de los receptores cocleares con degeneración de las células ciliadas.*

*La audición es necesaria para el desarrollo adecuado del habla y el lenguaje.*

## Un auxiliar de la medicina

La función auditiva es susceptible hoy de una exploración casi matemática gracias al creciente empleo del **audiómetro radioeléctrico**. Mediante este aparato se puede explorar el campo auditivo, o sea el área que comprende todas las frecuencias y todas las intensidades de sonido que percibe el sujeto explorado (audiometría). La **audiometría** es de sumo interés en medicina legal para descubrir a los simuladores o evaluar los porcentajes de invalidez, en la reeducación de sordomudos, y para la indicación de aparatos de prótesis auricular. Cuando en lugar de sonidos (**audiometría tonal**) se emiten palabras, la exploración toma el nombre de **logoaudiometría**, que revela el porcentaje de discriminación, o comprensión de la palabra, para cada intensidad ensayada.



# La visión

*El sentido de la vista es de carácter físico, ya que el estímulo que actúa sobre él es la luz. Los órganos receptores son los ojos, ubicados en el interior de las cavidades orbitarias del esqueleto de la cabeza, ocupada además por los músculos oculares y el tejido adiposo.*

*Gracias a los ojos, recibimos las imágenes de los objetos del mundo y obtenemos información sobre el color, las formas, la distancia, la posición y el movimiento que tienen.*

**Párpados.** Son dos repliegues músculo-membranosos (superior e inferior) que se extienden por delante del ojo. El párpado superior es más desarrollado y movable que el inferior. Ambos cumplen una función de protección contra los objetos externos y contra los excesos de iluminación. En los bordes libres de ambos párpados, se implantan pelos gruesos, cortos e incurvados llamados **pestañas**, que ayudan a proteger el ojo. En esos bordes también se encuentran los orificios de desembocadura de unas glándulas sebáceas especializadas, llamadas **glándulas de Meibomio**.

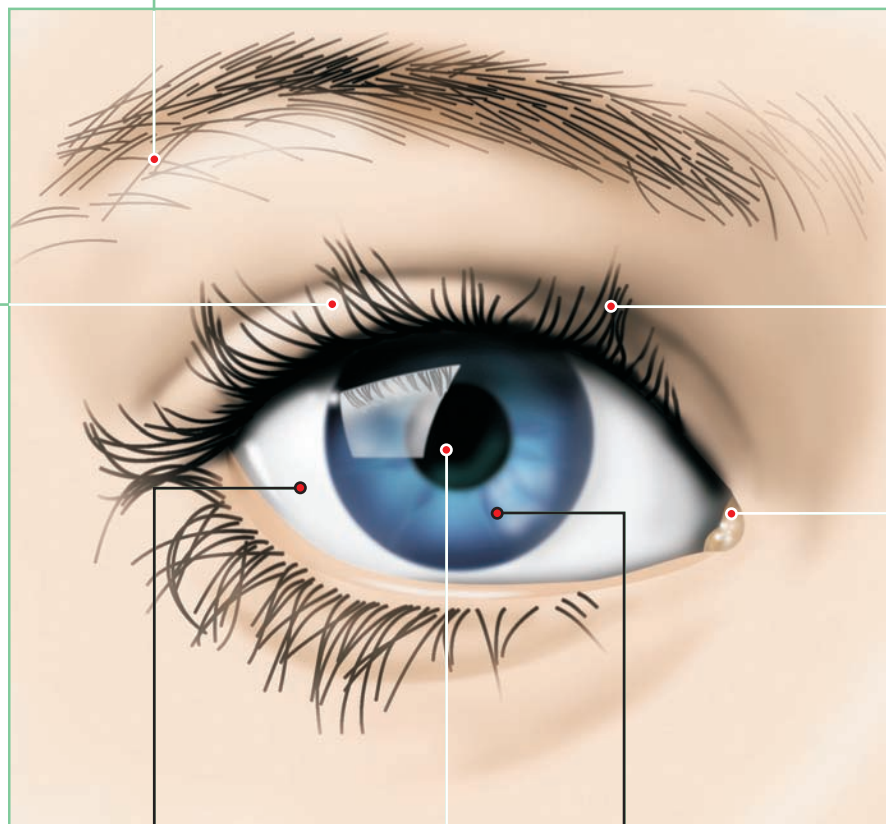
**E**l ojo tiene una forma de globo casi esférico de aproximadamente 2,5 centímetros de diámetro. Se mueve gracias a la acción de 6 músculos (cuatro rectos y dos oblicuos) que se insertan en él y provocan sus movimientos dentro de la órbita.

En su parte anterior, en contacto directo con el exterior, los ojos se encuentran protegidos por **formaciones anexas**: los párpados y las pestañas.

## El parpadeo

Este movimiento realizado por los párpados permite restablecer una película lagrimal estable, libera la secreción meibomiana y actúa como un mecanismo de bombeo para la eliminación de lágrimas. Se produce a un ritmo variable, ya que depende de factores internos (como la atención) y externos (como el viento y la luminosidad). Es controlado por la rama motora del nervio facial.

**Cejas.** Son dos salientes en forma de arco, cubiertas de pelos, que coinciden con el borde superior de la cavidad orbitaria. Su función es proteger los ojos de la transpiración que se desliza por la frente.



**Pestañas.** Pelos gruesos, cortos e incurvados que protegen el ojo de partículas e insectos.

**Carúncula lagrimal**

**Esclerótica.** Llamada "blanco del ojo", forma parte de los tejidos de soporte del globo ocular.

**Pupila.** Es un agujero que permite la entrada de luz al globo ocular. Su función es similar al **difragma de la cámara fotográfica**.

**Iris.** Su coloración representa los que se conoce habitualmente como "color de los ojos" y varía según las personas. Presenta un músculo, de disposición circular, que permite modificar el tamaño de la pupila.

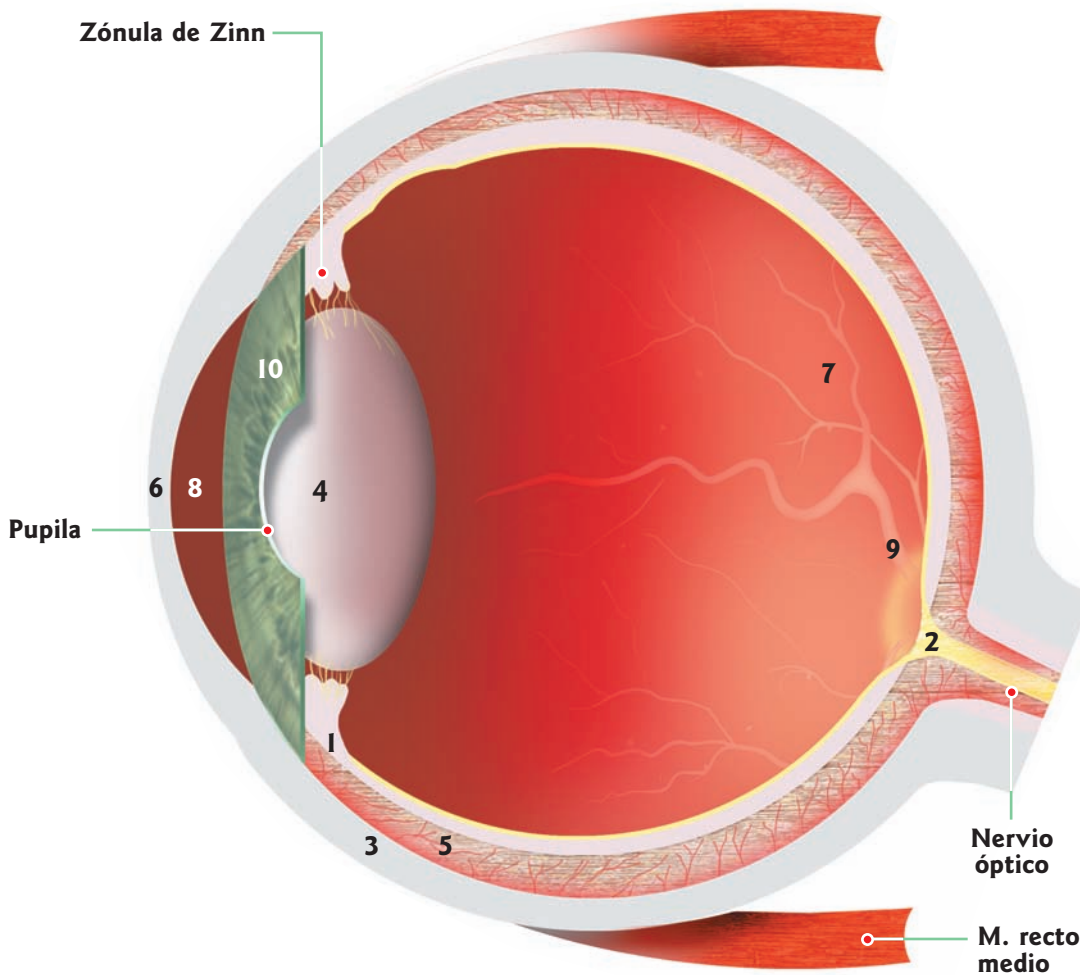
## Estructura del ojo

Anatómicamente, el ojo está formado por **tres túnicas o capas concéntricas**, y por **un sistema de medios transparentes y refringentes** que se alojan en su interior.

- 1 Retina.** Capa más interna. También se llama **túnica nerviosa**, porque en ella se origina el **nervio óptico**. Funcionalmente, actúa como una placa sensible a la luz.
- 2 Punto ciego.** El lugar de la retina insensible a la luz porque no posee bastones ni conos.
- 3 Túnica fibrosa o esclerótica.** Es una túnica muy resistente, formada por tejido conectivo-fibroso. Protege las partes internas y contribuye a dar rigidez al ojo.

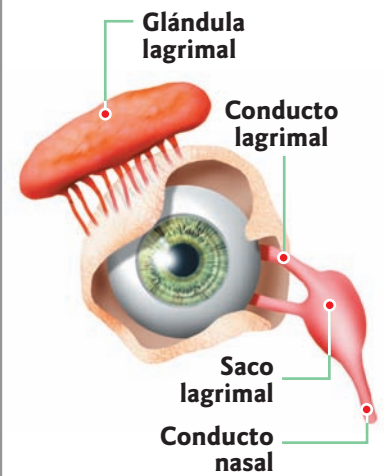
Las tres capas son, de afuera hacia adentro: la **túnica fibrosa o esclerótica**, la **túnica vascular o coroides**, y la **túnica nerviosa o retina**. Los **medios transparentes del ojo** constituyen el **sistema dióptrico**, y están formados por el **crystalino**, el **humor acuoso**, el **humor vítreo** y la **córnea**.

- 4 Cristalino.** Lente biconcava, elástica, incolora y transparente, que se ubica inmediatamente por detrás del iris, y que está sujeta por el **ligamento suspensor del cristalino o zónula de Zinn**, que la fija a la túnica vascular. El cristalino acomoda el ojo a la visión cercana y lejana. Cuando el aparato ciliar se contrae, el cristalino se engruesa, y así acomoda el ojo a la visión cercana. Por el contrario, cuando el aparato ciliar se relaja, el cristalino se adelgaza y acomoda el ojo a la visión lejana.



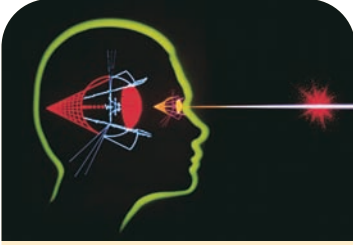
- 5 Coroides.** Túnica media, también llamada **túnica vascular**, porque contiene numerosos vasos sanguíneos que nutren la retina. Por eso es una membrana oscura. La parte anterior presenta una perforación en el centro, llamada **pupila**, rodeada de una membrana circular o **iris**.
- 6 Córnea.** Es la parte anterior de la esclerótica, que se hace transparente para dejar pasar los rayos luminosos.
- 7 Humor vítreo.** También llamado **cuerpo vítreo**, es una masa transparente y gelatinosa que llena la cavidad comprendida entre el cristalino y la retina (compartimento posterior). El humor vítreo está envuelto en una membrana hialoidea y atravesado en sentido anteroposterior por el **conducto hialoideo o de Cloquet**, por el que pasa una arteria durante el estado embrionario.

- 8 Humor acuoso.** Es un líquido incoloro y transparente, formado en su mayor parte por agua (98%). Se aloja en el compartimento anterior del globo ocular. El humor acuoso mantiene inflado al ojo.
- 9 Mácula lútea o mancha amarilla.** Región de la retina que tiene en su centro una depresión o **fovea**, donde se halla la mayor cantidad de células sensoriales responsables de la visión; por eso es considerada la **zona de mayor agudeza visual**.
- 10 Iris.** Membrana formada por fibras musculares, radiales y circulares, cuya contracción determina la dilatación (**midriasis**) o la contracción (**miosis**) de la pupila, respectivamente. Forma el aparato ciliar encargado de sostener el cristalino e intervenir en sus cambios de curvatura.



Las **glándulas lagrimales** están ubicadas en la parte superior y externa del ojo. Segregan las **lágrimas**, las cuales se deslizan hasta el ángulo interno del ojo, donde existe un espacio llamado **lago lagrimal**. El **saco lagrimal** es un pequeño reservorio de lágrimas que se aloja en la fosita lagrimal del hueso unguis. Las lágrimas que inundan el lago lagrimal pasan a través de pequeños orificios, que se encuentran por delante de la **carúncula lagrimal**, a un conducto que las transporta hacia el **saco lagrimal**. De allí son vertidas en las fosas nasales por el **conducto nasal**, donde normalmente se evaporan.

**Cápsula de Tenon:** es una membrana resistente, de naturaleza fibrosa, que recubre parcialmente a la esclerótica y que forma la vaina de los músculos del ojo. Cumple la función de sostener el globo ocular, al mismo tiempo que lo separa de la parte posterior de la cavidad orbitaria.



La visión humana es **binocular** porque observa un campo visual con los dos ojos al mismo tiempo. Las dos imágenes formadas en la retina se superponen y el cerebro interpreta una sola imagen más compleja y precisa.

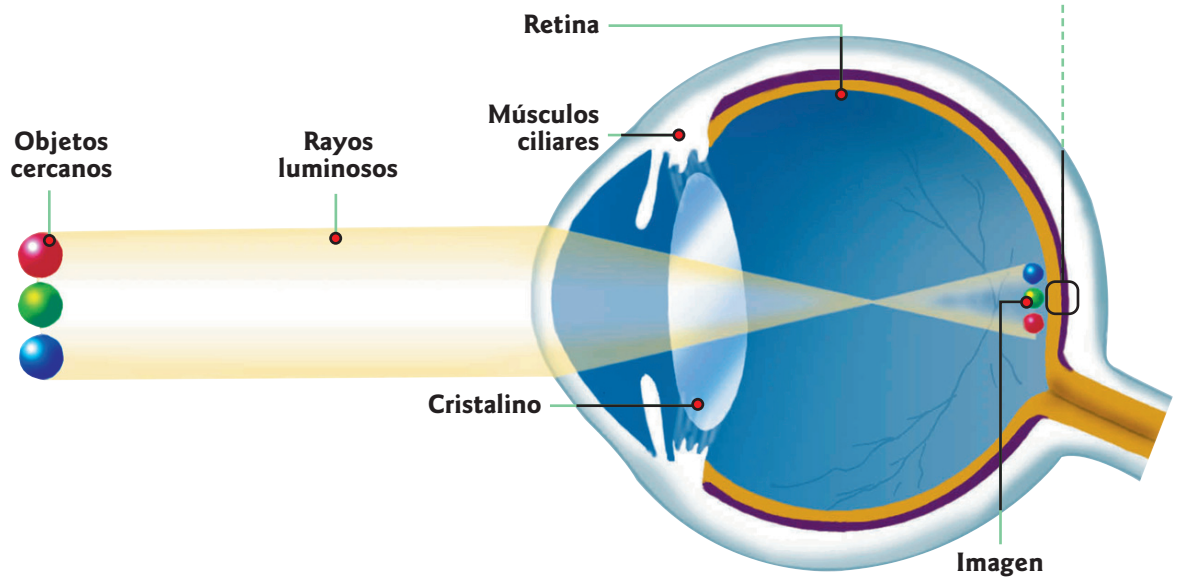
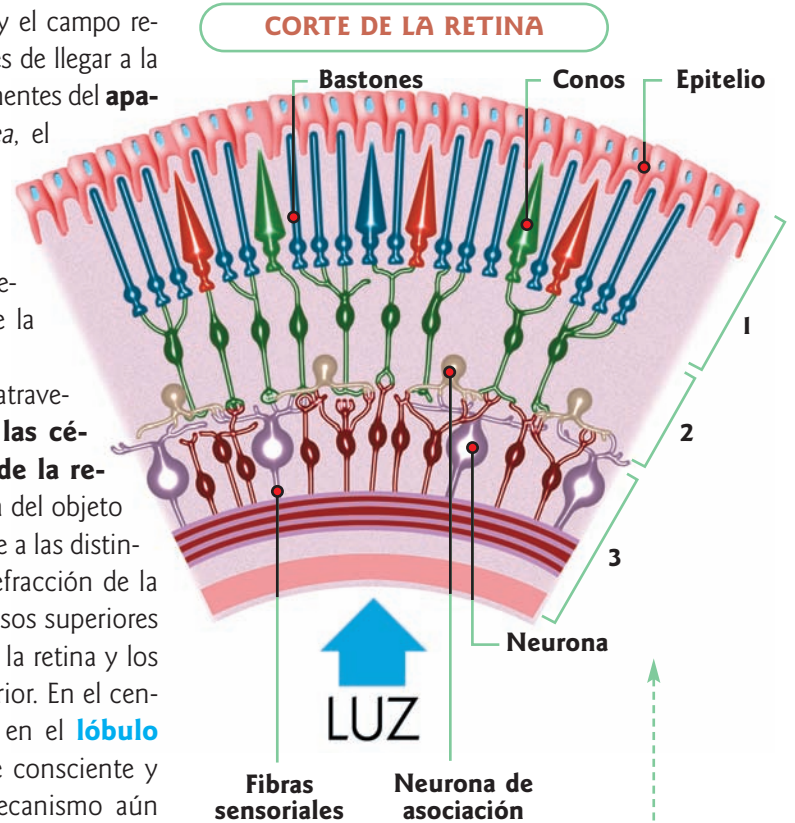
Ver lóbulo occipital en pág. 119

1. Estrato de conos y bastones
2. Estrato neuroepitelial
3. Estrato cerebral

Cuando los músculos ciliares se contraen, el cristalino se vuelve más ancho y aplanado, lo que le permite enfocar objetos distantes. Cuando se relajan, el cristalino se pone más grueso y curvo, y puede enfocar objetos cercanos.

## ¿Cómo se produce la visión?

El estímulo específico es la luz, y el campo receptor es la **retina**. La luz, antes de llegar a la retina, atraviesa los distintos componentes del **aparato dióptrico del ojo**: la **córnea**, el **humor acuoso** (donde se produce la primera refracción luminosa), la **pupila**, el **cristalino** o la lente bicóncava (donde se produce la segunda refracción), y el **humor vítreo**, donde la luz se refracta por tercera vez. Los rayos luminosos, una vez que atravesaron el aparato dióptrico, excitan **las células sensoriales (receptoras) de la retina**, formando la imagen invertida del objeto que miramos. Esta inversión se debe a las distintas densidades de los medios de refracción de la luz, de modo que los rayos luminosos superiores se proyectan en la parte inferior de la retina y los inferiores se dirigen a la parte superior. En el centro de la visión cerebral, ubicado en el **lóbulo occipital**, la percepción se vuelve consciente y la imagen se endereza por un mecanismo aún desconocido.



### Acomodación a la luz y la distancia

- **Acomodación a la luz:** esta función la cumple el **iris**, achicando la **pupila** cuando la intensidad luminosa es mayor y agrandándola cuando la intensidad luminosa es menor. Está determinada por los músculos circulares y radiales.
- **Acomodación a la distancia:** esta función

está determinada por el **cristalino**, aumentando su curvatura en la cara anterior para la visión cercana y aplanándola para la visión lejana. El cristalino no necesita acomodarse para poder ver correctamente objetos ubicados a más de 60 metros de distancia. La acomodación es necesaria entre dicha distancia y los 15 cm, que constituyen el límite mínimo para poder observar claramente un objeto en personas con visión normal.

# Trastornos de la visión

*Los ojos pueden sufrir accidentes, enfermedades y problemas que ocasionen una disminución o pérdida de la visión en forma temporaria o permanente. Algunas enfermedades son de carácter hereditario; otras son producto de la edad.*

## Miopía

Las imágenes se forman por delante de la **retina**, porque el diámetro anteroposterior del globo ocular es demasiado largo (ojo largo), o porque la cara anterior del cristalino es demasiado convexa. La persona miope no ve claramente los objetos lejanos, por eso los acerca a sus ojos. La **miopía** se corrige colocando lentes biconcavas o divergentes, que logran la correcta ubicación de la imagen en la retina.

## Hipermetropía

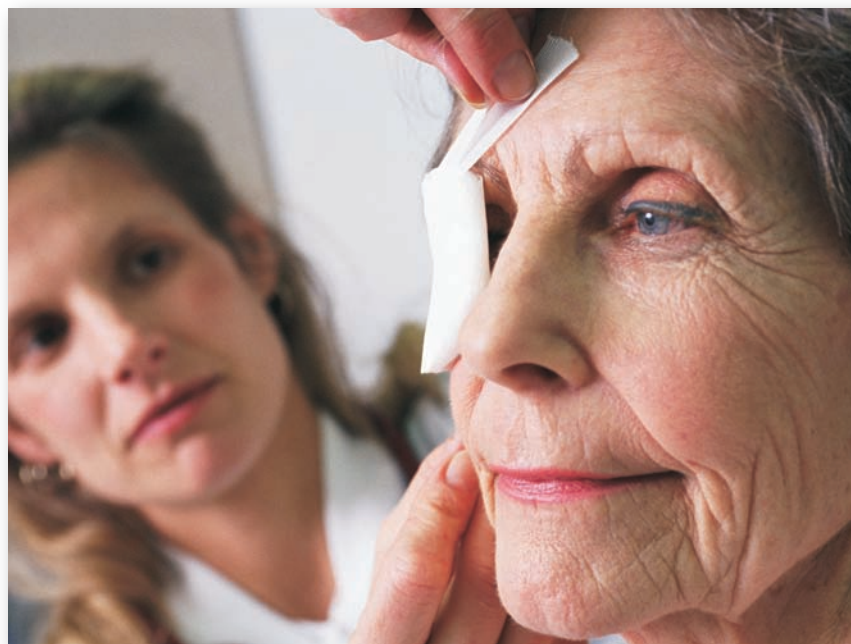Las imágenes se forman por detrás de la **retina** porque el diámetro anteroposterior del globo ocular es corto (ojo corto), o porque la cara anterior del cristalino es casi plana. La persona hipermetrope no ve claramente los objetos cercanos, por eso los aleja de sus ojos. La hipermetropía se corrige colocando lentes biconvexas o convergentes, que logran la correcta ubicación de la imagen en la retina.

## Presbicia

Esta anomalía puede presentarse hacia los 40 ó 50 años en individuos con ojos normales en los que ha disminuido la capacidad de acomodación por parte del cristalino. Los individuos con **presbicia** ven claramente los objetos lejanos, pero no tienen nitidez para la visión cercana. La **presbicia** se corrige con lentes convergentes.

## Estrabismo

Es un defecto de las contracciones de los músculos del ojo, a causa de lo cual la visión no es perfecta.



## Acromatopsia

Es la ceguera completa para los colores. Se debe a que ninguna de las fibras nerviosas es excitable por éstos.

## Catarata


Es una enfermedad característica de la vejez y consiste en la opacidad del cristalino como consecuencia de una coagulación.

## Daltonismo

Consiste en la confusión de los colores rojo y verde, y es un trastorno hereditario.

## Astigmatismo

La córnea presenta una desigual curvatura en los distintos planos, deformando las imágenes; por ejemplo, la cifra 43 se convierte en 34. Esta anomalía se corrige con lentes cilíndricas pulidas en forma despareja para compensar los desniveles de la córnea.



*Las lentes de contacto no dejan que la miopía avance.*

*Eventualmente, un cuerpo extraño puede alojarse en el ojo y provocar lesiones de poca o mucha gravedad. En esos casos, el oftalmólogo lo extrae (si todavía se encuentra en el ojo) y venda para evitar una mayor irritación.*

# Protección, sensibilidad y tacto

*La piel es el órgano que cubre la superficie externa del cuerpo y se continúa con las mucosas que tapizan las cavidades que naturalmente se comunican con ella. Cumple funciones indispensables para el equilibrio del organismo: lo protege de la agresión del medio externo y transmite información muy valiosa.*

*La epidermis es la parte visible de la piel, aunque las células que vemos son células muertas. Las células se originan en los estratos más profundos de esta capa y tardan de dos semanas a un mes en llegar a la superficie. Se considera que se desprenden entre 30 mil y 40 mil células de la epidermis por día.*

La **piel** protege el cuerpo de los factores externos y de la penetración de los microbios. También actúa como reguladora de la temperatura: aísla al individuo del frío o le facilita la pérdida de calor en los climas cálidos. Es casi impermeable al agua y es permeable para algunas sustancias que es capaz de absorber.

La **piel** se compone de dos capas: una externa y delgada, sin vasos sanguíneos, llamada **epidermis**; y otra interna y gruesa, con numerosos vasos sanguíneos y terminaciones nerviosas, llamada **dermis**.

## Epidermis

Esta capa está formada por **tejido epitelial**, que se dispone en varios estratos de distintos tipos de células. Las células de la capa más profunda, que están en relación con la dermis, se divi-

den activamente originando las capas superiores. Las capas de las células más externas son comprimidas y se transforman en células epiteliales aplanadas y muertas (pierden el núcleo), que se descaman constantemente y son reemplazadas por células adyacentes. La muerte de estas células se produce al entrar en contacto con el aire y no recibir agua ni alimentos, porque la epidermis no posee vasos sanguíneos que la irrigen. Las células de las capas inferiores se nutren con los alimentos que les llegan provenientes de la dermis.

## Dermis

Esta capa es más gruesa que la epidermis y está formada por **tejido conectivo fibroelástico**, con abundantes vasos sanguíneos y linfáticos que la irrigan, y nervios que la inervan. Las dos capas

### LOS ESTRATOS DE LA EPIDERMIS SON:

#### ESTRATO GERMINATIVO O BASILAR

Limita con la dermis y está formado por células cilíndricas pigmentadas con melanina. Es el estrato que origina constantemente nuevas células, que sufren modificaciones para formar los estratos superiores.

#### ESTRATO ESPINOSO O DE MALPIGHI

Formado por células poliédricas irregulares de contornos espinosos (que caracterizan este estrato).

#### ESTRATO GRANULOSO

Está integrado por células del estrato anterior, que contiene queratohialina. En este nivel, mueren las células de la epidermis.

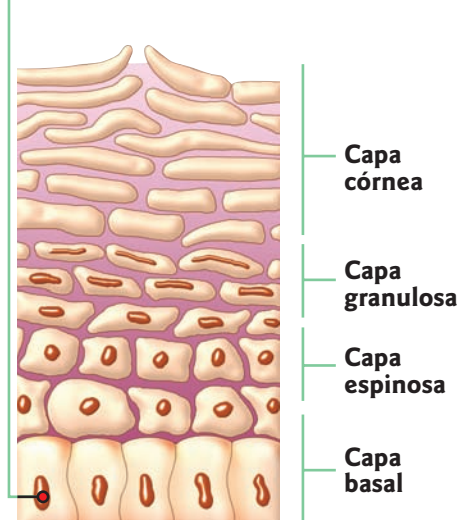
#### ESTRATO LÚCIDO

Está formado por células aplanadas y transparentes ya muertas.

#### ESTRATO CÓRNEO

Lo forman células muertas, cargadas de queratina y dispuestas como escamas que se desprenden permanentemente.

Células epidérmicas



que forman la dermis son: la capa superficial o *dermis papilar*, y la capa profunda o *reticular*.

En la dermis se encuentran los receptores nerviosos, los vasos sanguíneos, las glándulas sudoríparas y sebáceas, y los pelos con sus erectores.

## Hipodermis

Se encuentra debajo de la dermis y es una capa de tejido celular subcutánea que separa la dermis de los músculos adyacentes.

## La sensibilidad

A través de la piel, los seres humanos nos mantenemos informados del mundo que nos rodea. Cada centímetro cuadrado de piel representa unas mil quinientas terminaciones nerviosas especiales: los receptores que perciben distintas sensaciones.

Sin estas percepciones, nos lastimaríamos a cada rato, ya que no retiraríamos rápidamente la ma-

no de una punta filosa o de una fuente de calor, entre otras situaciones.

Gracias al tacto, además, podemos conocer los objetos de la realidad externa, fundamentalmente cuando somos pequeños.

## Los receptores nerviosos y la vía sensitiva

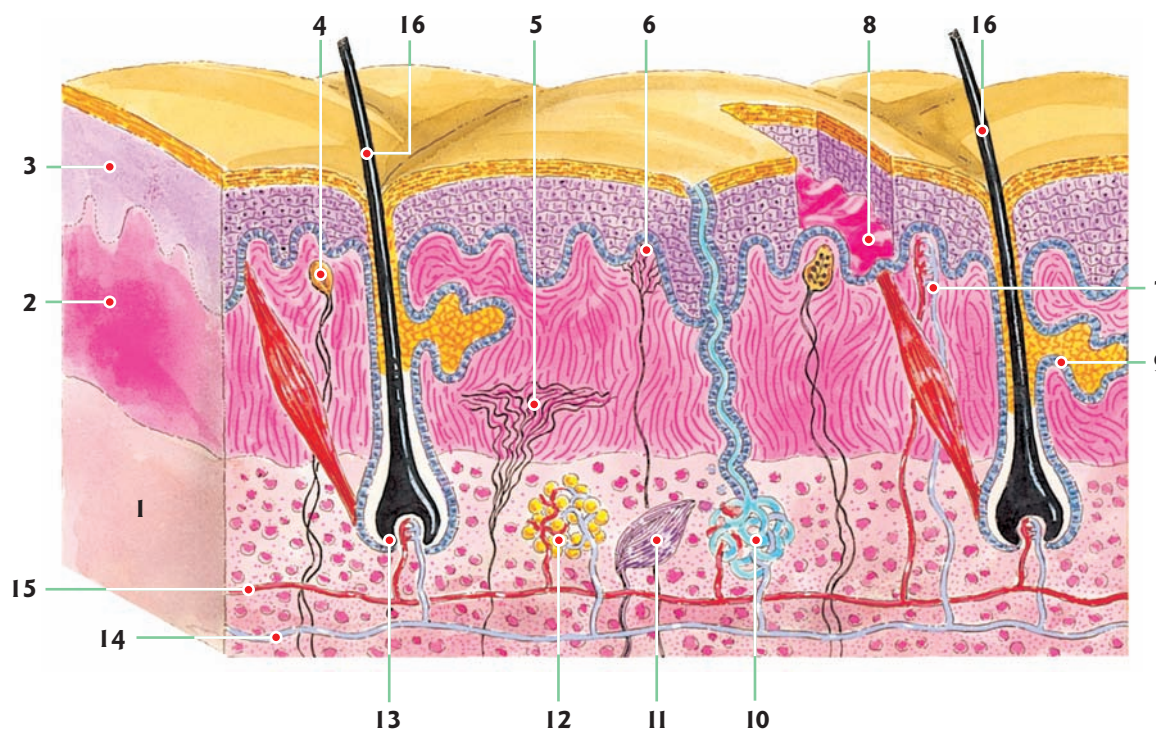
Los receptores nerviosos se ubican en la dermis o por debajo de ella; la terminación es funcionalmente el comienzo de las fibras nerviosas que llegan a la piel y se ramifican abundantemente en ella.

Los estímulos recibidos por estos receptores son conducidos por las raíces sensitivas de los **nervios raquídeos** y luego por los fascículos del cordón posterior de la **médula**.

Los impulsos constituyen la vía sensitiva y ascienden hasta el bulbo donde se entrecruzan y siguen su ascenso para, luego de pasar por los tálamos ópticos, llegar a las áreas sensitivas posrolándicas de la corteza cerebral.



La melanina es la que da el color a la piel. Cuando nos exponemos al sol, las células producen melanina extra para protegernos de los rayos ultravioletas, y la piel se oscurece.



- |   |                         |
|---|-------------------------|
| 1. Hipodermis                                 | 9. Capa de Malpighi     |
| 2. Dermis                                     | 10. Glándula sudorípara |
| 3. Epidermis                                  | 11. Receptor del tacto  |
| 4. Receptor del frío                          | 12. Glóbulo adiposo     |
| 5. Terminaciones nerviosas profundas          | 13. Raíz de pelo        |
| 6. Terminaciones nerviosas sensibles al dolor | 14. Vena                |
| 7. Vaso sanguíneo                             | 15. Arteria             |
| 8. Papilas                                    | 16. Pelo                |

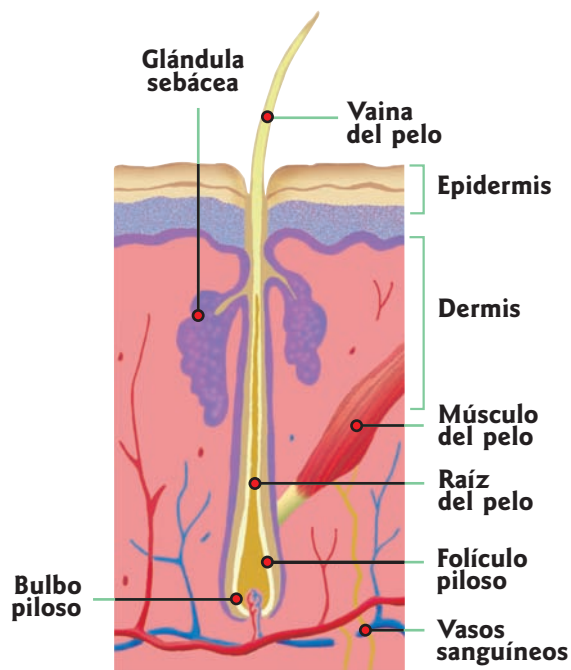
Ver nervios raquídeos en pág. 125

Ver médula en pág. 123

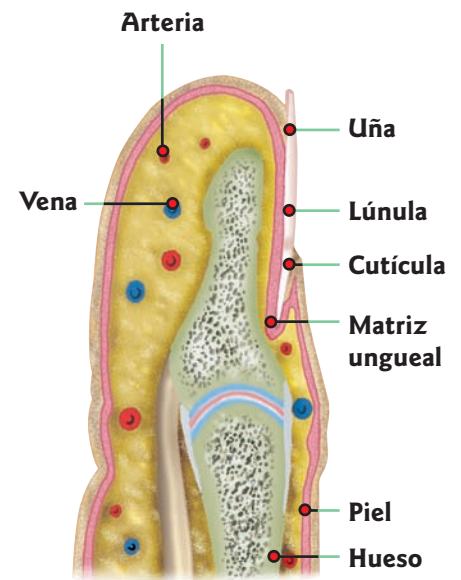
## Los sentidos

Las papilas nerviosas le permiten al hombre captar los cambios que se producen en el medio donde vive, tales como variaciones de temperatura, roces mecánicos, presiones, golpes, etc. Están relacionadas con el sentido del tacto, porque en ellas se encuentran los **corpúsculos receptores** o las **terminaciones libres**.

### CORTE DE LA PIEL



### CORTE TRANSVERSAL DEL DEDO



## Anexos de la piel

En la dermis se encuentran los **anexos de la piel** y las **papilas dérmicas**.

Son **anexos de la piel** las **glándulas sudoríparas**, las **glándulas sebáceas**, las **uñas** y los **pelos**.

- **Glándulas sudoríparas:** estas glándulas de secreción externa o exocrinas, distribuidas por casi todo el organismo, regulan la temperatura corporal, la concentración del agua y de las sales, y eliminan sustancias tóxicas.

- **Glándulas sebáceas:** también son glándulas exocrinas, cuyo producto de secreción es una sustancia grasosa llamada **sebo**, que lubrica los pelos y la superficie de la piel, otorgándoles flexibilidad. Son glándulas arracimadas, que comúnmente desembocan en un folículo piloso.

- **Pelos:** son filamentos córneos y delgados, de origen epidérmico y de crecimiento continuo, que se forman en el interior de depresiones epidérmicas profundas excavadas en la dermis y llamadas **folículos pilosos**.

## RECEPTORES NERVIOSOS

### CORPÚSCULOS DE PACCINI

Son receptores de la presión ubicados en la dermis, en los tendones de los músculos y en las articulaciones. Su estimulación excesiva genera sensaciones dolorosas. Tienen forma ovoide y están constituidos por varias capas concéntricas de tejido conjuntivo, que envuelven una fibra nerviosa contenida en su interior.

### CORPÚSCULOS DE RUFFINI

Se encuentran fundamentalmente en las palmas de las manos y los dedos de los pies. Son receptores térmicos sensibles al calor, de forma cilíndrica, formados por tejido conjuntivo, dentro del cual se halla muy ramificada la fibra nerviosa.

### CORPÚSCULOS DE MEISSNER

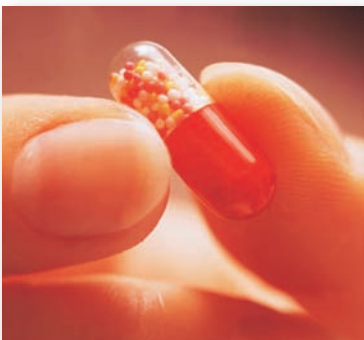
Son receptores táctiles, constituidos por tejido conjuntivo. Tienen forma ovoidal. La fibra nerviosa los rodea en forma de espiral y se ramifica. Sus ramificaciones terminan en forma de discos.

### CORPÚSCULOS DE KRAUSE

Son receptores térmicos sensibles al frío. Son esféricos, están formados por tejido conjuntivo, y en su interior penetra y se ramifica la fibra nerviosa.

### TERMINACIONES NERVIOSAS LIBRES

Finalizan en los folículos pilosos o se asocian a las células de la dermis, terminando en ensanchamientos discoidales llamados discos de Merckel. Son los receptores de las sensaciones dolorosas.



# Trastornos de la piel

*Nuestra piel merece un cuidado especial, ya que es la capa protectora del cuerpo más expuesta. A veces, es agredida por factores externos, como los rayos del sol, el calor y objetos romos, puntiagudos o filosos. Pero también puede sufrir alteraciones provocadas por diversas enfermedades.*

## El acné

Se produce por el **bloqueo y la infección de los folículos pilosos**, y se presenta especialmente en los adolescentes, ya que la actividad hormonal aumenta la producción de la grasa natural de la piel (**sebo**), lo que la hace mucho más sensible. El sebo sobrante no encuentra una vía suficiente de salida a través de los poros de las glándulas, por lo que dilata los canículos y se acumula en ellos formando los *comedones*. Éstos se solidifican y adquieren un color negro, por el polvo que se deposita o por procesos químicos superficiales: *puntos negros o espinillas*. También aparecen *pústulas*, que tienen la apariencia de granos inflamados con el centro blanco y son producidas por la acción de bacterias en el sebo almacenado.

Los *quistes o bultos blandos inflamados* que se producen por la cicatrización del tejido alrededor de un área inflamada pueden dejar cicatrices permanentes.

Las personas de cutis graso son más proclives al acné.

## Acné rosácea

Afecta la nariz, las mejillas y el mentón. Se caracteriza por manchas rojas, pústulas e hinchazón de los capilares en la zona afectada.

Se manifiesta mediante un enrojecimiento intermitente hasta que se intensifica, tomando una coloración violácea. Luego se produce una dilatación serpigiosa de los vasos sanguíneos, las glándulas sebáceas se atrofian, y la piel se pone más gruesa y se endurece, especialmente en la nariz y las mejillas. El acné rosácea tiene una evolución muy larga y es de difícil curación.

Puede originarse por una mala alimentación, el abuso del alcohol, una prolongada exposición al aire libre y la intemperie, o al calor artificial.

## Dermatitis o eccema

Esta denominación reúne una serie de afecciones

de la piel que se manifiestan provocando **prurito, inflamación, formación de vesículas, pústulas y costras**. Algunas son provocadas por causas externas, como la ingestión de ciertos fármacos, las quemaduras por radiación o por contacto con sustancias químicas. Otras tienen origen en alteraciones del organismo, como alergias, intoxicaciones, enfermedades endocrinas, un mal funcionamiento de los riñones, el hígado o el aparato digestivo.

### • Dermatitis seborreica

Se localiza en el cuero cabelludo y en las zonas en que se asientan pliegues cutáneos. Se caracteriza por la aparición de manchas escamosas y rojas no pruriginosas en las zonas donde se concentran las glándulas sebáceas, y es la causa más frecuente de la caspa. Afecta generalmente a personas que tienen una piel excesivamente grasa.

### • Eccema infantil o atópico

Es común en los **bebés** a partir de los 3 meses de edad o cuando comienzan a ingerir alimentos sólidos, y desaparece alrededor de los 3 años. Se manifiesta como una **reacción alérgica de la piel** que produce una erupción eritemosa, muy pruriginosa y seca en la cara, el cuello, las manos y los pliegues de los miembros. Se considera que este eccema es producido por algunos alimentos, como huevo, leche y trigo; y también por algunos irritantes de la piel, como los pelos de las mascotas, la lana o algunos jabones.

### • Eccema irritante

Es un tipo de erupción producida por el contacto con sustancias químicas industriales o de uso hogareño. La piel se reseca, se vuelve roja y áspera. La persona siente una picazón intensa.

Ante la aparición de un tipo de dermatitis, se debe consultar al médico. Generalmente, el tratamiento se basa en la desensibilización del factor que la desencadenó. Cuando no se conoce la causa, se indican **antihistamínicos, peptonas**, etc.

También se trata localmente la afección con pomadas antihistamínicas y ungüentos bóricos.

Para las dermatitis de origen alérgico, se recomiendan dietas especiales y otras medidas, como eliminar el contacto con las sustancias sospechosas de ser las causantes de la afección.

*Una dieta alimentaria equilibrada, desprovista de grasas y azúcares, así como de sustancias irritantes (alcohol, café, chocolate, etc.), es la más adecuada para las personas que tienen acné.*

*Muchas personas recurren a la medicina alternativa o natural para curar los trastornos de piel.*



# Los sentidos del olfato y el gusto

*Ambos sentidos nos proporcionan datos sobre el mundo exterior. Por ejemplo, gracias al olfato, podemos apreciar (sin necesidad de verlos) los seres vivos del ambiente, o reconocer sustancias inocuas o perjudiciales para la salud. Por medio del gusto, diferenciamos los alimentos en buen estado de los que no se deben comer. Además, el olfato y el gusto son indispensables a la hora de alimentarnos...*

*Todas las fragancias están constituidas por la combinación de siete olores primarios: alcanforado, almizclado, floral, mentolado, éter, picante, pútrido.*

Ubicados en la nariz y en la lengua respectivamente, los sentidos del olfato y del gusto trabajan juntos. Se puede decir que tanto uno como otro son químicos: solamente registran sabores u olores si una partícula sólida se disuelve en la saliva o una gaseosa lo hace en la mucosa nasal.

## El sentido del olfato

El olfato puede definirse como la **quimiorrección de sustancias transportadas por el aire**. Sin embargo, para que sean detectadas, estas sustancias deben primero disolverse en la capa acuosa de moco que reviste el epitelio olfatorio. En los seres humanos, este epitelio ubicado dentro de la nariz es muy pequeño. La superficie que

abarca cada pasaje nasal tiene el tamaño de una estampilla, y cada una de estas áreas contiene unos 50 millones de células receptoras.

Aunque nuestro olfato no está tan desarrollado como en algunos animales, podemos discriminar unos 10.000 olores diferentes. Gran parte de lo que denominamos “sabor de las comidas” es en realidad el resultado de sustancias volátiles que llegan a nuestro epitelio olfatorio.

Los **quimiorreceptores del olfato** están ubicados en la zona olfatoria de la **mucosa pituitaria**, que recubre el interior de las fosas nasales. Las **células olfatorias** son neuronas modificadas. En uno de sus extremos presentan de 6 a 12 cilias, que son prolongaciones dendríticas capaces de captar las partículas que se desprenden de las sustancias aromáticas.

### Receptores olfatorios

Son los encargados de detectar los olores. La nariz posee unos 20 millones de ellos; cada uno termina en una pequeña estructura, los **cilios**. Éstos recogen los estímulos olorosos y envían un mensaje (impulso nervioso) al cerebro.

### Bulbo olfatorio

### Nervio olfatorio

### Cilios olfatorios

Se encargan de recoger los olores para que el receptor los envíe al encéfalo en forma de impulsos nerviosos.

### Cavidad nasal

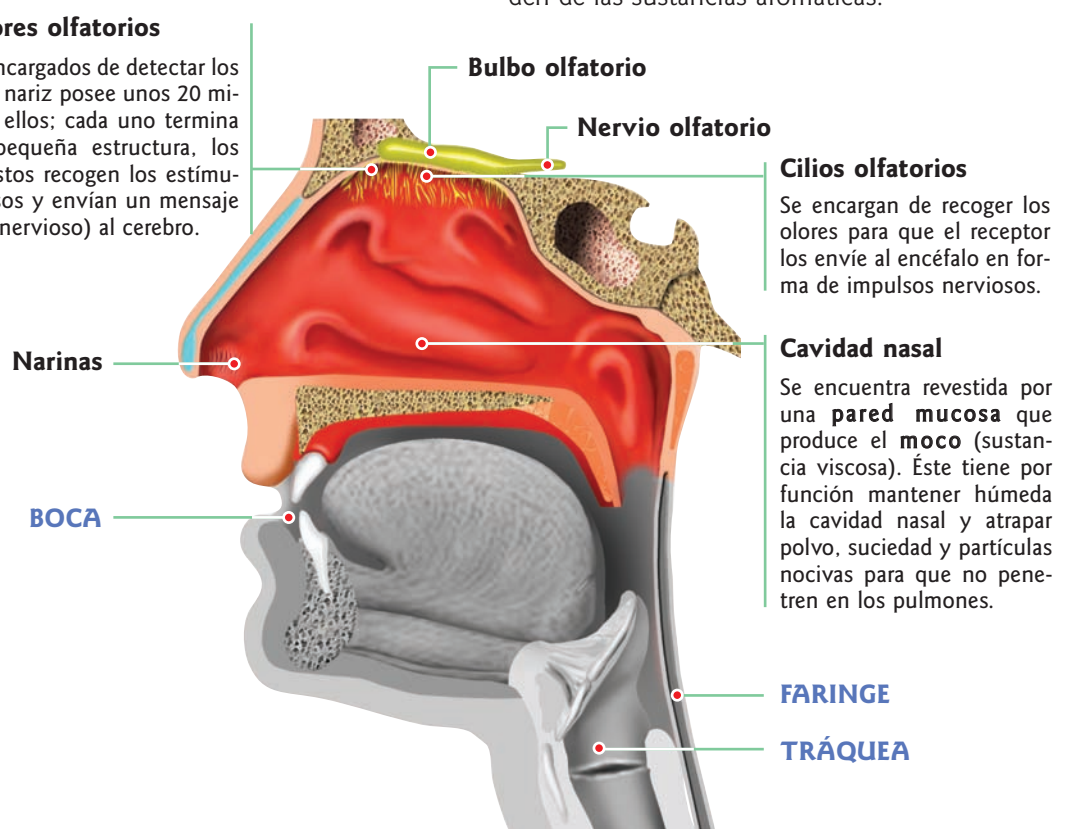
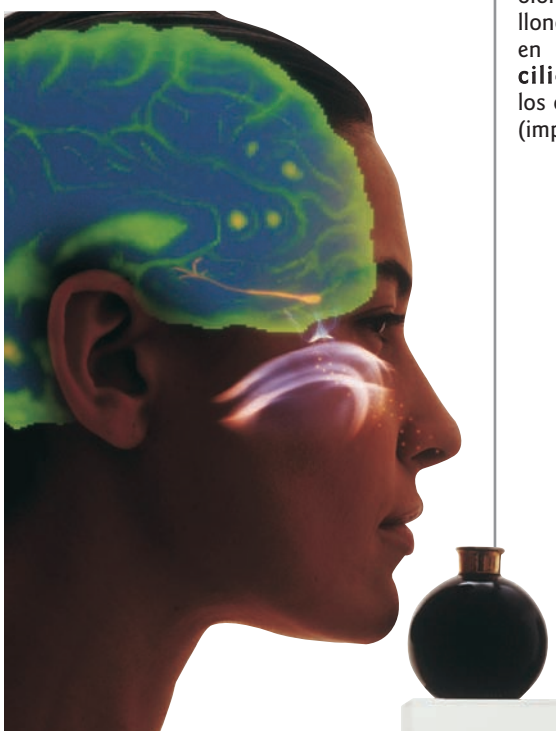
Se encuentra revestida por una **pared mucosa** que produce el **moco** (sustancia viscosa). Éste tiene por función mantener húmeda la cavidad nasal y atrapar polvo, suciedad y partículas nocivas para que no penetren en los pulmones.

### Narinas

### BOCA

### FARINGE

### TRÁQUEA



## El sentido del gusto

El sentido del gusto conduce información principalmente acerca de la naturaleza química de las sustancias alimenticias potenciales. En el hombre, los receptores del gusto son las **papilas gustativas**, agrupaciones de células ciliadas alargadas situadas en las depresiones de la lengua. Determinadas sustancias químicas las estimulan, y se perciben de este modo diferentes sensaciones gustativas.

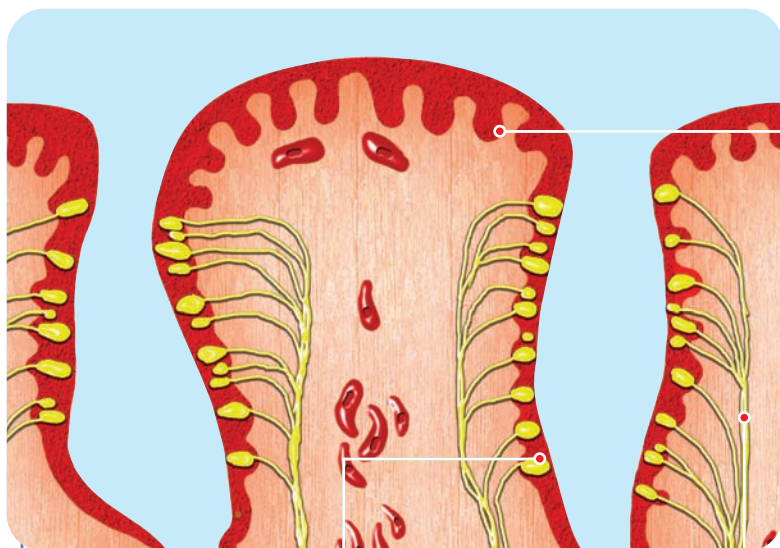
Una red de fibras nerviosas en estrecho contacto con las células sensoriales recoge los impulsos nerviosos y los conduce a través de los nervios, cuyo trayecto es muy complejo.

Las sensaciones gustativas de la parte anterior de la lengua son transmitidas por el **nervio lingual**, que es la rama sensitiva del **nervio facial**. Las de la parte posterior son conducidas por el **glosofaríngeo**. El área cerebral a la cual llegan los estímulos gustativos para hacerse consciente está poco limitada y se ubica cerca de la **cisura de Silvio**.

Ver nervio facial en págs. 125 y 126

Ver cisura de Silvio en pág. 119

### SUPERFICIE DE LA LENGUA



Papilas

Corpúsculos gustativos

Fibras nerviosas

### LAS PAPILAS

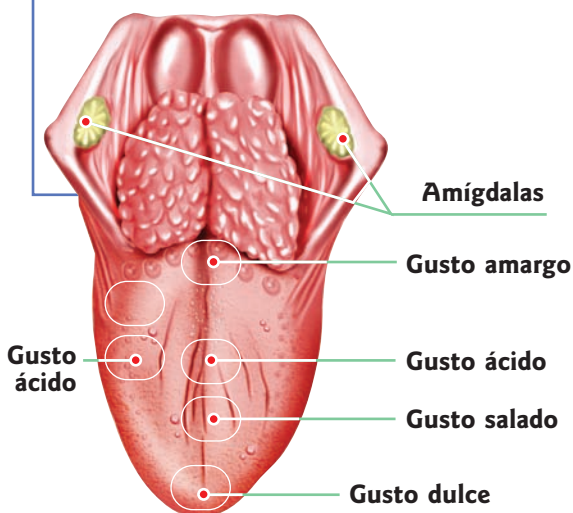
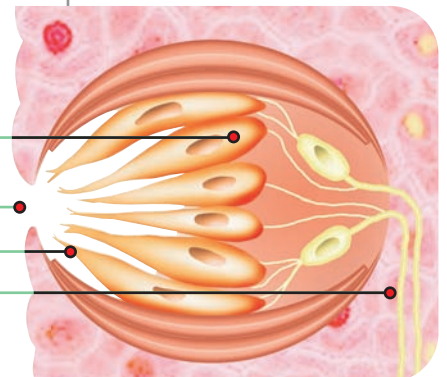
Son pequeñas protuberancias que recubren toda la superficie de la lengua. En su interior se encuentran los **botones o corpúsculos gustativos**, formados por dos clases de células: las epiteliales, que cumplen una función de sostén, y las sensoriales o gustativas, que son alargadas y terminan en una prolongación semejante a un pelo, que sale por el poro gustativo.

Célula del receptor

Poro gustativo

Pelos gustativos

Fibra nerviosa



Amígdalas

Gusto amargo

Gusto ácido

Gusto ácido

Gusto salado

Gusto dulce

### CORPÚSCULOS GUSTATIVOS

Hay aproximadamente unos 10.000 corpúsculos gustativos. Se los agrupa en cuatro categorías, según el sabor que detectan.

Los cuatro gustos primarios son: dulce, ácido, salado y amargo. La estimulación de las papilas situadas en la parte anterior de la lengua produce sensaciones dulces; las de la parte posterior, sensaciones amargas, y las estimulaciones de las papilas situadas a ambos lados de la lengua, las sensaciones saladas y ácidas.

# Trastornos del gusto y del olfato

Estos problemas están referidos a la pérdida de la percepción de sabores y olores. Algunos son alteraciones temporarias, provocadas por enfermedades que afectan los nervios transmisores.

## Problemas que afectan el gusto

- **Disminución del gusto o hipoageusia**, que puede ser general o selectiva (para algún sabor).
- **Ageusia** o pérdida total del gusto.
- **Parageusia**: es la percepción de sabores distintos de los que deberían percibirse normalmente.
- **Sudor gustativo**: este curioso síndrome consiste en la aparición de sudor acompañado de enrojecimiento en la cara y el cuello, en relación con estimulaciones gustativas. Los alimentos ácidos o picantes y, especialmente, el chocolate constituyen los excitantes principales. Aparece inmediatamente cuando se empieza a comer y desaparece al terminar; puede ser difuso o limitado a una parte de la cara. Los sujetos sanos lo presentan sólo excepcionalmente; en cambio, se pone de manifiesto en la encefalitis y también se lo ha notado como secuela de traumatismo o enfermedades locales que han actuado sobre el nervio facial, y después de la extirpación del ganglio simpático cervical superior. El **sudor gustativo** es conocido también como *síndrome de Lucie Fray*.



Algunas sustancias químicas pueden afectar el sentido del olfato.

## Trastornos olfativos

Las alteraciones del sentido del olfato consisten en su pérdida, lo que se denomina **anosmia** en su disminución, **hiposmia** en su exageración e **hiperosmia** en su perversión, que consiste en percibir olores distintos de los reales (**parosmia**) o en la percepción permanente de malos olores (**cacosmia**). La **parosmia** y la **cacosmia** se asocian comúnmente.

La **pérdida del olfato** puede depender de causas nerviosas o bien de causas locales, como *obstrucciones nasales*, *rinitis*, *sinusitis*, lo que se designa con el nombre de **anosmia respiratoria**. Puede también producirse congénitamente, como ocurre en los albinos.

Tiene más importancia, desde el punto de vista

neurológico, la **anosmia** unilateral que la bilateral. Esta última se debe a causas psíquicas; frecuentemente es de naturaleza histérica. La **anosmia unilateral**, en cambio, se observa con alguna frecuencia en los tumores de la cara inferior del lóbulo frontal —que comprimen el bulbo y las cintillas olfatorias—; también en tumores de la hipófisis y del tercer ventrículo, en la meningitis de la base (como la tuberculosa), en la lepra, en los traumatismos craneanos que pueden herir el bulbo olfatorio. También en la atrofia tabática de los nervios olfatorios, en la parálisis general y en la hemiplejía histérica puede producirse anosmia unilateral.

La **hiposmia** y la **anosmia** que podrían llamarse **profesionales** son las que afectan a los trabajadores en la fabricación de acumuladores por la acción de *cadmio*. La **parosmia** o perversión del olfato y la **cacosmia** se ven en la *rinitis atrófica*. La **hiperosmia** puede deberse al inicio de una crisis migrañosa, a intoxicación por cocaína o a histeria.

Existen las llamadas **alucinaciones olfatorias** en ciertos enfermos mentales y en la epilepsia. Consisten en la percepción de olores sin que haya estímulos olorosos.



# La regulación de las funciones orgánicas

Producción y circulación de mensajeros químicos



*¿Cómo saben nuestros huesos que deben crecer?  
 ¿Por qué aumenta o disminuye el nivel de azúcar en la sangre? ¿Cuándo se preparan las glándulas mamarias para producir leche? Todas las funciones que se realizan en nuestro cuerpo (y que son muchísimas, aunque no seamos conscientes de ellas) son posibles gracias a la circulación de mensajeros químicos, que corren de un lado al otro indicando faltantes y necesidades, o llevando respuestas para solucionar problemas.*

# El sistema endocrino

*Así como las máquinas necesitan ciertos fluidos para funcionar, nuestro organismo también necesita algunas sustancias que fabrica él mismo para su normal desempeño. Ellas son las hormonas, que son segregadas por las glándulas endocrinas.*

*Una pequeña cantidad de hormonas provoca los cambios que el organismo necesita.*

*Algunas hormonas tienen un efecto rápido e inmediato en el organismo. Esto le permite responder con eficiencia ante diversos estímulos, como la tensión, el calor, el frío, etc.*



**E**n los seres humanos, las **hormonas** se originan en glándulas del **sistema endocrino**, que actúa en forma simultánea y coordinada con el sistema nervioso, regulando el funcionamiento de los órganos de un ser vivo.

Las **glándulas endocrinas** no tienen comunicación con el exterior, de modo tal que la porción secretora de la glándula queda aislada y se relaciona con una red de capilares sanguíneos, en los cuales vierte su producto de secreción (hormonas). Es decir, son glándulas sin *ducto*. Las **glándulas exocrinas**, en cambio, segregan sustancias a través de ductos, como las sudoríparas. También hay **glándulas mixtas**, con componentes endocrinos y funciones exocrinas simultáneas. Por ejemplo, el páncreas.

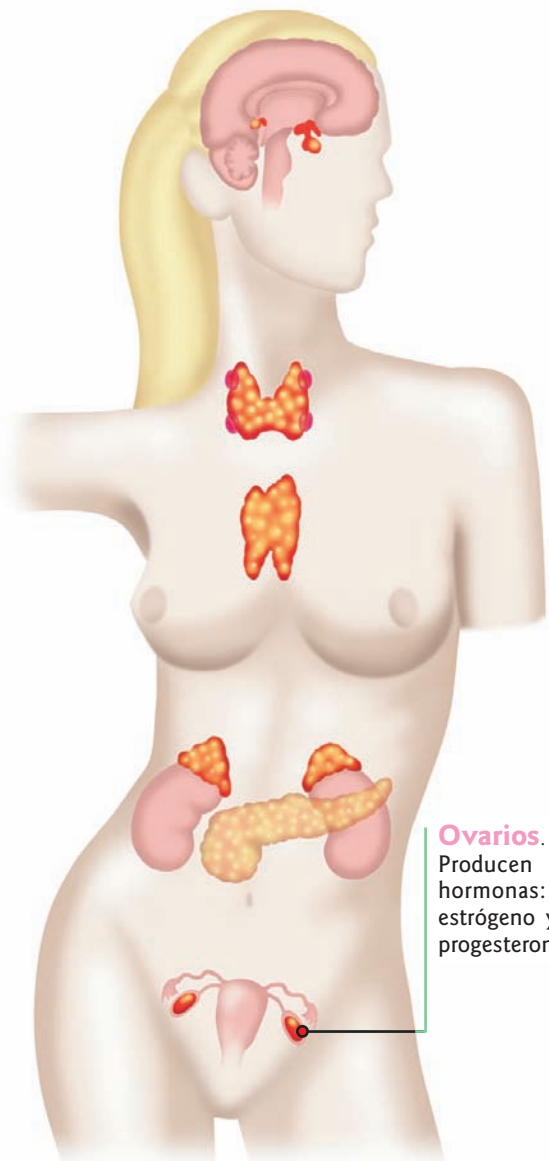
Las **hormonas** son mensajeros químicos, producidos como respuesta a determinados estímulos provenientes del interior o del exterior del organismo. Presentan la particularidad de reconocer las células sobre las que deben actuar (**células blanco**), ya que éstas poseen receptores específicos para cada hormona. Cuando las hormonas llegan a la célula, ésta produce una síntesis y modifica su metabolismo.

En términos generales, **las hormonas tienen**

**las siguientes características comunes:**

- se producen en una parte del organismo y ejercen su acción en otra parte;
- actúan sobre el metabolismo celular;
- influyen en el comportamiento del ser vivo;
- difieren una de otra desde el punto de vista químico;
- la acción hormonal generalmente es lenta.

*La cantidad de hormonas que producen las glándulas endocrinas se mantiene dentro de ciertos límites considerados normales. Sin embargo, por acción de causas diversas, la actividad de las glándulas puede variar. La producción de una cantidad de hormona menor que la normal se denomina hipofunción, y toma diversos nombres según la glándula, traducéndose en signos y síntomas característicos. Por el contrario, el aumento de secreción de una hormona origina una hiperfunción, que también ocasiona serios problemas en el organismo.*



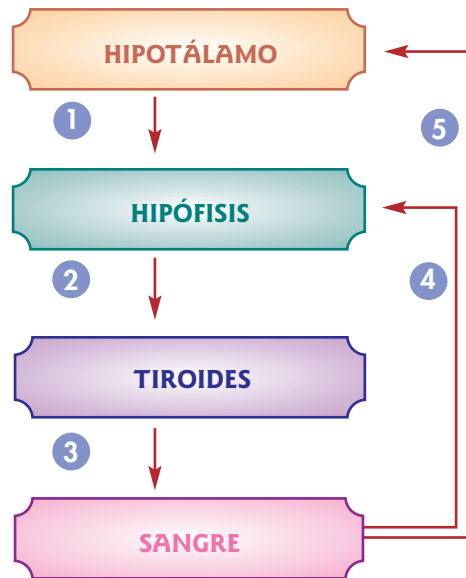
**Ovarios.** Producen dos hormonas: el estrógeno y la progesterona.

## Los sistemas de control

El **hipotálamo** controla la producción de hormonas trópicas de la **hipófisis**. A través de estas hormonas, la **hipófisis** actúa sobre las glándulas

- 1 El **hipotálamo** produce el factor liberador de la **tirotropina**. Cuando éste llega a la **hipófisis**, estimula la producción de **tirotropina**.
- 2 A su vez, esta hormona estimula la secreción de **tiroxina** en la **tiroides**.
- 3 La **tiroxina** se vierte en la **sangre** y es distribuida por todo el organismo.
- 4 El aumento de la concentración de **tiroxina** en la sangre inhibe la secreción de la **tirotropina**, es decir, la hormona estimulante producida por la **hipófisis**.
- 5 La **tiroxina** también es llevada por la sangre hasta el **hipotálamo**, donde ejerce su acción y hace que se reduzca la producción del factor liberador de **tirotropina**.

para que éstas produzcan sus propias hormonas. Pero el aumento de una determinada hormona provoca el proceso contrario, impidiendo una mayor secreción. Este mecanismo se denomina **retroalimentación negativa o inhibición de retroalimentación**. Veamos un ejemplo:

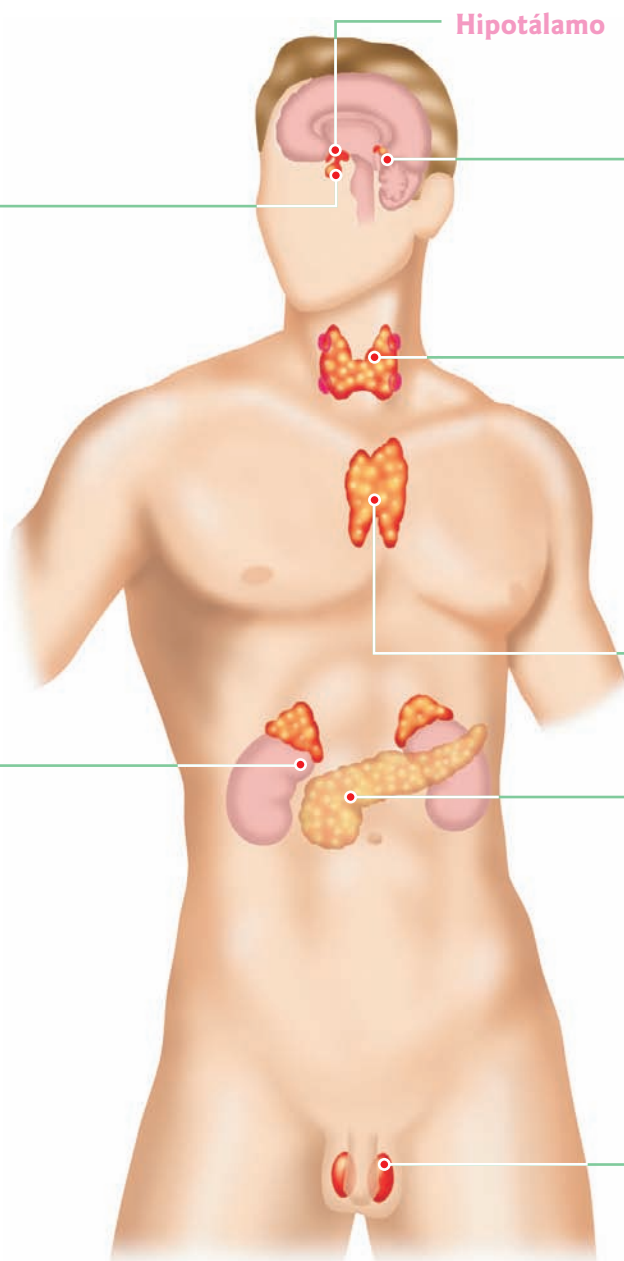


Ver hipotálamo en pág. 119

La tirotropina es una hormona que favorece la actividad de la glándula tiroides.

**Hipófisis.** También llamada *pituitaria*, está ubicada en la parte inferior del cerebro, justo sobre la oquedad de la base craneana, llamada *silla turca*. En su conformación se distinguen tres lóbulos diferenciados: anterior, medial y posterior. Su peso es ínfimo. Tiene el tamaño de un poroto. Pese a esto, su importancia es fundamental en la fisiología del cuerpo humano, dado que sus hormonas regulan el funcionamiento de las otras glándulas del organismo.

**Suprarrenales.** Situadas en cada riñón, no tienen una relación directa o funcional con ellos. La función específica de las suprarrenales —de forma casi triangular— es la segregación de adrenalina y neoadrenalina. Estas sustancias actúan sobre el sistema nervioso vegetativo. También tienen acción sobre las contracciones cardíacas y sobre la presión de la sangre.



**Epífisis.** También llamada *corpo pineal*, está ubicada detrás del cerebro medio, y sus funciones son reducidas.

**Tiroides.** Está ubicada en la parte anterior del cuello. Es una glándula relativamente grande y pesa aproximadamente 20 gramos. Activa los procesos metabólicos que originan el aumento de oxígeno y la producción de energía, acompañada de calor corporal, entre otros procesos en los que interviene.

**Timo.** Se encuentra en el tórax, por detrás de la parte superior del esternón. Está relacionada con el crecimiento y el desarrollo.

**Páncreas.** Es el encargado de producir la insulina, que disminuye la glucemia, y el glucagón que aumenta la glucemia; en síntesis, controla el nivel de azúcar en la sangre. Una producción escasa de insulina produce la *diabetes*.

**Testículos.** Forman parte del sistema reproductor. Poseen células de Leydig, cuya función es secretar testosterona.

## Las glándulas de secreción interna

Son las siguientes: la **hipófisis**, la **epífisis**, la **tiroides**, el **timo** y las **suprarrenales**.

### Hipófisis

Regula el funcionamiento de todas las glándulas endocrinas, por eso se la llama *cerebro endocrino*. Llamada también **pituitaria**, se aloja en la silla turca del **esfenoides**. Es un órgano pequeño, de apenas 1 cm.

*La mayoría de las hormonas producidas en la hipófisis anterior influye en la actividad de otras glándulas endocrinas.*

*Pero las hormonas del crecimiento afectan todas las células del cuerpo.*

*Durante la adolescencia se producen grandes cambios, que obedecen a la acción de diversas hormonas, entre ellas, las gonadotropinas, que actúan sobre los órganos sexuales.*



Está suspendida por medio de un péndulo —el **tallo hipofisario**— mediante el cual se relaciona en forma directa con el **hipotálamo** e indirectamente a través de él con otras partes del cerebro. Comprende dos lóbulos totalmente diferentes: el anterior o **adenhipófisis** y el posterior o **neurohipófisis**. Entre ambos existe otro más pequeño, el lóbulo intermedio, que en los reptiles y anfibios se relaciona con cambios de coloración vinculados con la defensa y la atracción sexual, pero cuya función en el hombre es aún desconocida.

### Hormonas almacenadas por la neurohipófisis

**Hormona antidiurética:** también llamada vasopresina. Su acción consiste en aumentar la reabsorción de agua en los tubos renales del nefrón. De este modo se retiene el agua en el cuerpo. La disminución de esta hormona aumenta la pérdida de agua por la orina, que resulta más diluida. Esta alteración se denomina diabetes insípida.

**Oxitocina:** su función fundamental es provocar la contracción del útero en el momento del parto y contribuir a que recupere su tamaño normal después del nacimiento. Si su secreción es insuficiente, el parto se retarda y es necesario darla por goteo.

También estimula la expulsión de leche de las mamas. Aunque en el varón se produce junto con la ADH, se ignora cuál es su acción.

### Hormonas secretadas por la adenhipófisis

**Hormona del crecimiento o somatotropina:** estimula la síntesis de proteínas y, como consecuencia, favorece el crecimiento de tejidos y órganos, en especial huesos, músculos, corazón e hígado. Aunque el crecimiento finaliza en la adolescencia, esta hormona se secreta durante toda la vida, pues es necesaria para la formación de nuevos materiales que reemplacen a las estructuras desgastadas. Además es indispensable por su importante acción sobre el metabolismo.

**Tirotropina:** estimula las tiroides aumentando el número de células que forman esta glándula y la cantidad de *tiroxina* que produce. Si la cantidad de tirotropina disminuye, la producción de hormona tiroidea se reduce.

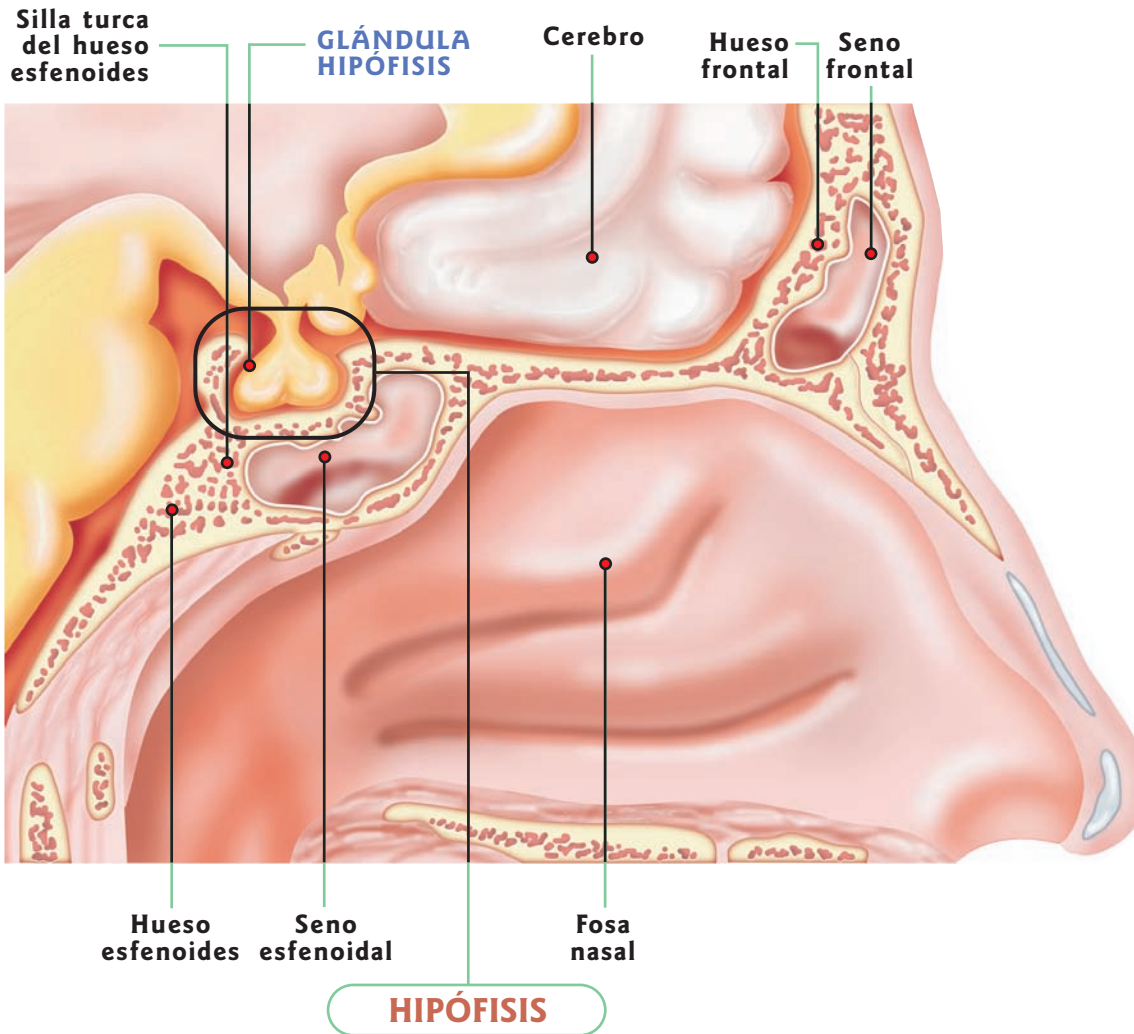
**Adreno-cortico-tropina:** regula la producción de hormonas de la corteza suprarrenal o corticoide. Además cumple importantes funciones, como facilitar la coagulación de la sangre y la formación de *acetilcolina*.

**Hormona folículo-estimulante:** provoca el desarrollo de los folículos en los ovarios y de los espermatozoides en los testículos. Produce *estrógenos* y *andrógenos*.

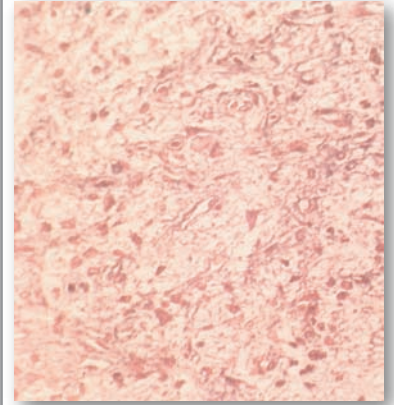
**Hormona luteinizante:** gracias a ella, el *cuerpo amarillo* del ovario segrega *progesterona*, y los testículos, *testosterona*. Esta hormona y la anterior se denominan *gonadotropinas* porque actúan sobre las gónadas u órganos sexuales.

**Hormona luteotrópica:** estimula la secreción del cuerpo amarillo y actúa especialmente después del parto, estimulando las mamas para que secreten leche; por eso se la denomina *prolactina*.

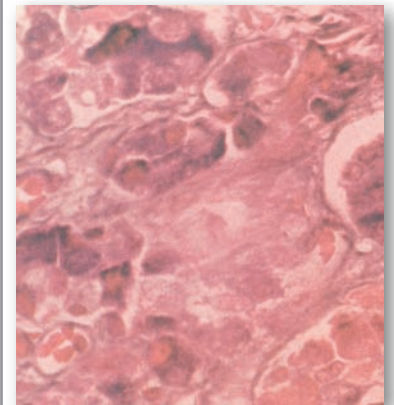
**CORTE SECTORIAL DE LA CARA**



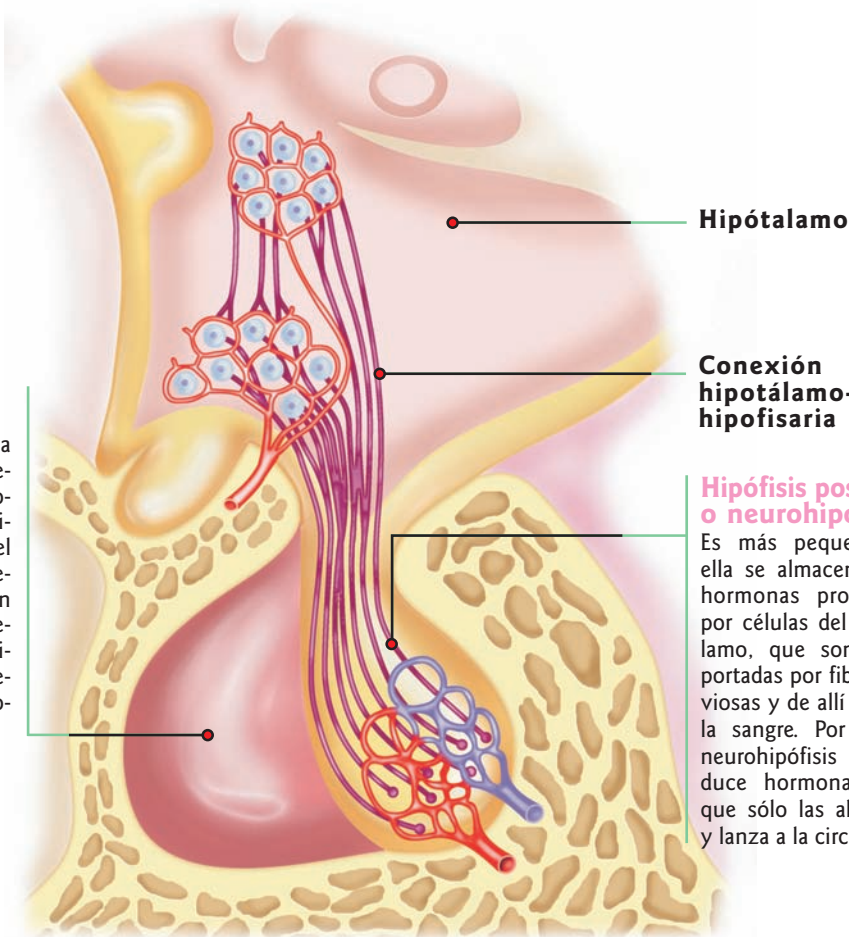
Microfotografía de un corte de hipófisis posterior, donde se observan células de sostén y axones de células neurosecretoras.



Microfotografía de un corte de hipófisis anterior, donde se observan células diversas.

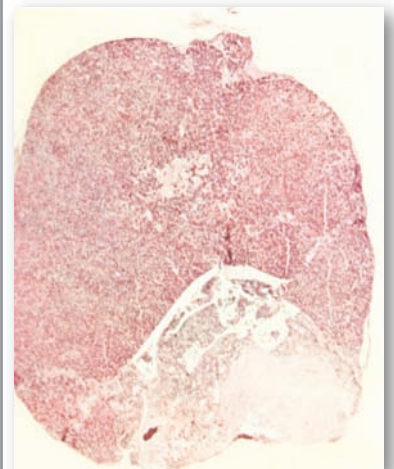


**Lóbulo anterior o adenohipófisis.**  
 Recibe, a través de la sangre, factores de liberación específicos provenientes de las terminaciones nerviosas del hipotálamo, que generalmente tienen acción estimulante para la liberación de hormonas hipofisarias, aunque a veces actúan también como inhibidores.



**Hipófisis posterior o neurohipófisis.**  
 Es más pequeña. En ella se almacenan dos hormonas producidas por células del hipotálamo, que son transportadas por fibras nerviosas y de allí pasan a la sangre. Por eso la neurohipófisis no produce hormonas, sino que sólo las almacena y lanza a la circulación.

Microfotografía de un corte de la hipófisis.



## La regulación de las funciones orgánicas

### Hormonas secretadas por las tiroides

La **tiroxina** estimula el metabolismo celular y, en consecuencia, interviene en la producción de calor. También estimula la frecuencia cardíaca, la actividad nerviosa, el crecimiento de los huesos, el desarrollo de las glándulas sexuales, los movimientos de los órganos digestivos, etc.

La **hipofunción** –llamada también **hipotiroidismo**– reduce el metabolismo celular, por lo cual es común que el individuo sienta frío. La persona se cansa fácilmente, tiene somnolencia, disminuyen los latidos cardíacos, y aumenta su peso, porque el cuerpo almacena los alimentos en vez de oxidarlos. Una deficiencia tiroidea muy grande produce en los adultos el **mixedema**, caracterizado por la hinchazón de la cara y las manos, y una cierta apatía y torpeza intelectual.

Si se trata de niños, origina **cretinismo**, al cual se agregan el enanismo y el retraso mental.

En la hiperfunción o **hipertiroidismo**, el metabolismo es muy activo: el individuo pierde peso y su pulso es rápido, muestra ansiedad, excitabilidad, mucho apetito y una intolerancia al calor. Es característica también una expresión de estupor.

### Tiroides

Está formada por dos lóbulos laterales unidos por un istmo, que se ubican en la base del cuello por delante de la laringe y de los primeros anillos traqueales.

Al observar un trozo de tiroides en el microscopio, se comprueba que está constituida por esferas huecas de paredes celulares que extraen *yodo* de la sangre y lo combinan con un aminoácido para formar dos hormonas: la **tiroxina** y la **calcitonina**; esta última, encargada de disminuir la con-

centración de calcio en la sangre y aumentarlo en los huesos. Ambas se almacenan en el interior de las vesículas, que contienen una sustancia gelatinosa, y posteriormente se vierten en la sangre.

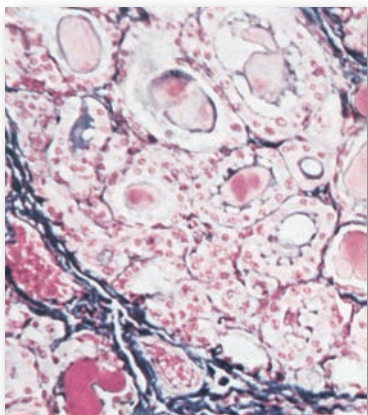
### Paratiroides

Estas cuatro pequeñas glándulas, semejantes a granos de trigo, se encuentran ocultas por detrás de las tiroides. Sin embargo, son esenciales para la vida, pues su extirpación ocasiona la muerte en pocos días.

*El buen funcionamiento de la tiroides es muy importante durante la infancia, ya que su acción favorece el crecimiento de los huesos.*



*Microfotografía de la glándula tiroides, donde se observan concavidades en las que se acumulan las hormonas que produce la glándula.*



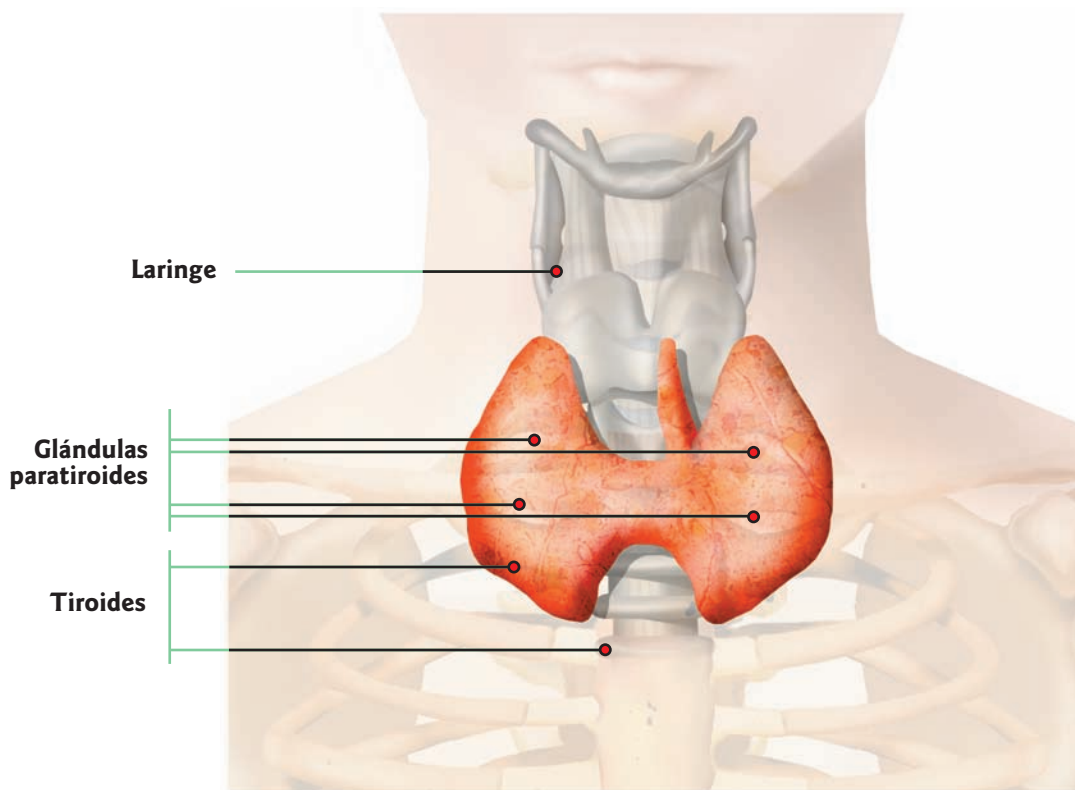
### Hormonas secretadas por las paratiroides

Las paratiroides producen la **parathormona**, que regula la concentración de calcio en la sangre, es decir la *calcemia*.

La **hipofunción paratiroidea** origina una reducción del calcio en la sangre. El enfermo tiene temblores, calambres y convulsiones que llegan a la muerte si no se administra la hormona de inmediato. Su **hiperfunción** moviliza hacia la sangre el calcio de los huesos, que por esta causa se descalcifican y se fracturan con facilidad.

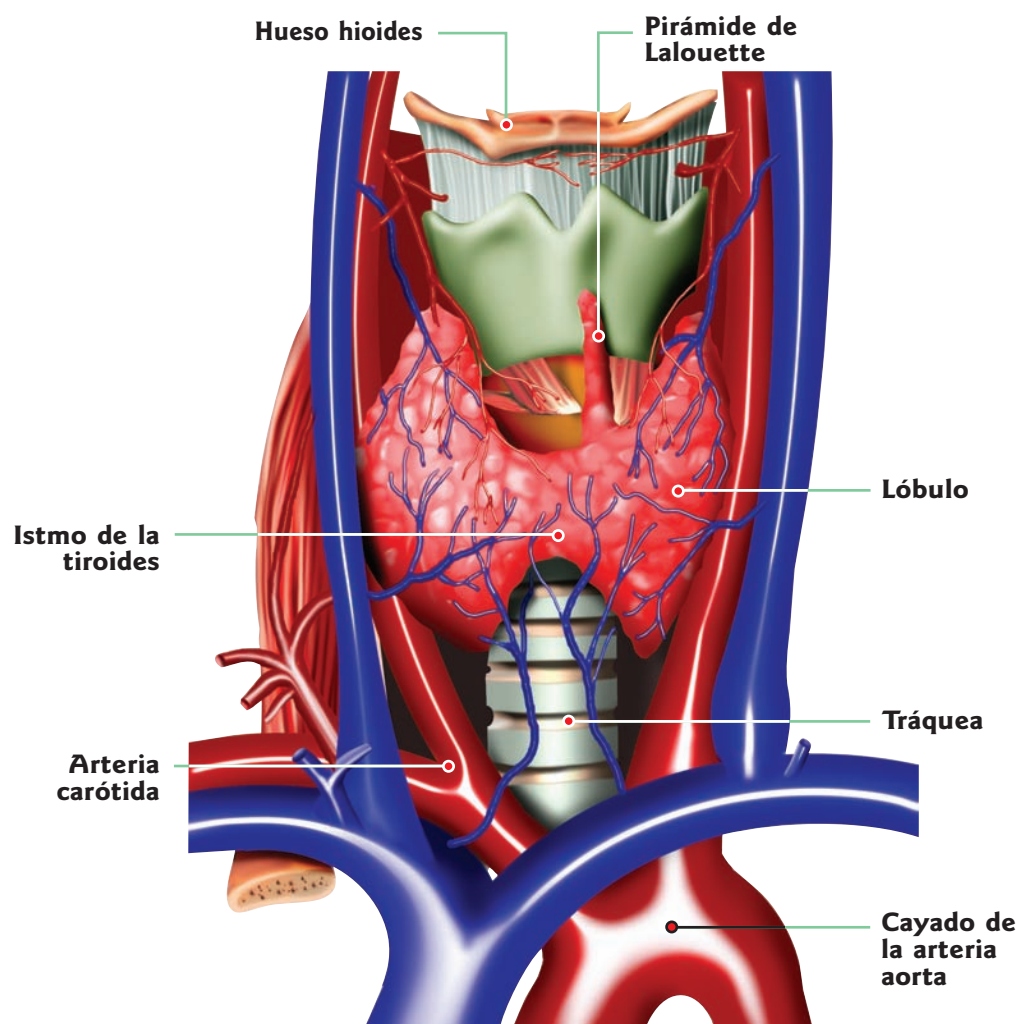
El calcio llevado por la sangre puede formar depósitos en el riñón o los pulmones, con gravísimas consecuencias.

## UBICACIÓN DE LAS GLÁNDULAS PARATIROIDES Y TIROIDES



La hormona que secretan las glándulas **paratiroides**, la **parathormona** regula el equilibrio calcio-fósforo a nivel de los huesos, de la sangre y de los riñones. La secreción de esta hormona está regulada por los niveles de calcio en la sangre. Si son bajos, las paratiroides la liberan, lo que promueve la absorción de calcio en el intestino y su remoción del hueso.

## TIROIDES: vista frontal



La hipófisis produce la hormona TSH (siglas en inglés), que activa o desconecta la actividad de la tiroides.

## La regulación de las funciones orgánicas

Ver **páncreas**  
en **pág. 68**

### Suprarrenales

También llamadas adrenales, se encuentran en el polo superior de los riñones. Cada una está formada por otras dos, totalmente independientes: la corteza y la médula. La **corteza** o **cortical suprarrenal**, ubicada por fuera, es absoluta-

mente indispensable para la vida.

### Timo

A partir de los 13 ó 14 años, comienza a involucionar; queda totalmente atrofiada alrededor de los 18 años.

## Glándulas mixtas

Son las que poseen conductos por los que vierten sustancias a otros órganos o al exterior, y son células especializadas en producir hormonas, que vierten directamente en el torrente sanguíneo: **páncreas** y **glándulas sexuales**.

Los islotes están formados por dos clases de células:

- las células alfa, grandes y periféricas, producen la hormona **glucagón**;
- las células beta, muy pequeñas, secretan **insulina**.

### Páncreas

Su función como glándula exocrina ya la vimos anteriormente.

Incluidas entre los acinos glandulares, como si fueran islitas en el mar, se encuentran pequeñas formaciones constituidas por un tejido diferente. Las observó por primera vez un científico alemán, Langerhans, en 1969, y por eso hoy se conocen como islotes de Langerhans. El conjunto de islotes funciona como una glándula de secreción interna. Es decir, se da el caso excepcional de un órgano disperso dentro de otro órgano, con el cual no guarda ninguna relación.

### Glándulas sexuales

Los **ovarios** producen dos hormonas: el **estrógeno** y la **progesterona**. La primera es la responsable de los caracteres sexuales secundarios, mientras que la segunda está relacionada con la preparación del útero para la anidación, es decir, la implantación del embrión en el útero.

Los **testículos** producen **testosterona**, responsable de los caracteres sexuales secundarios masculinos y del desenvolvimiento normal del aparato reproductor.

Las glándulas sexuales están controladas por dos hormonas hipofisarias: la **folículo-estimulante** y la **luteinizante**.

El **climaterio** es un período de la vida de la mujer en el que los **ovarios** comienzan a dejar de producir cantidades adecuadas de **estrógeno** y **progesterona**. Esto ocurre alrededor de los 45 años.



### Hormonas secretadas por las suprarrenales

Las **suprarrenales** producen más de 30 sustancias diferentes, la mayoría de las cuales son hormonas que, por originarse en la **corteza**, se conocen con el nombre general de **corticoides** y comprenden tres grupos:

- Los **glucocorticoides**, que incluyen la **cortisona**, la **corticosterona** y el **cortisol**, llamado también *hidrocortisona*.

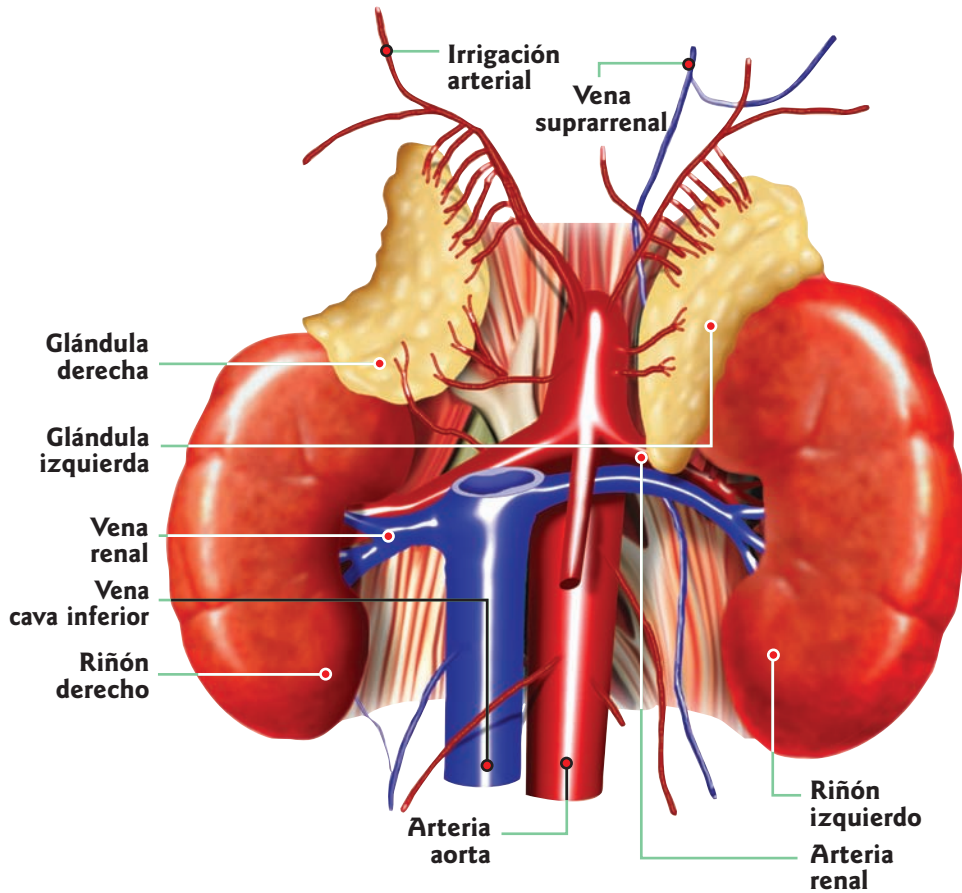
Tienen diversas acciones; una de ellas es elevar la *glucemia*, es decir, la cantidad de *glucosa* presente en la sangre. También producen la disminución de proteínas en los tejidos y un aumento de ácidos grasos en la sangre al movilizar los depósitos de tejido adiposo.

En situaciones de emergencia, hacen llegar *glucosa* al corazón y al cerebro, permitiendo así hacerles frente con éxito.

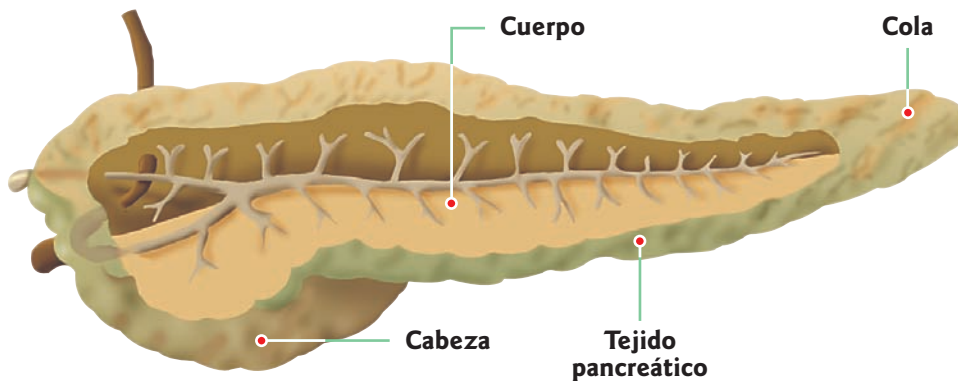
- Los **mineralocorticoides**, entre los que se destaca la **aldosterona**, que regula la cantidad de agua y sales minerales —en especial, sodio y potasio— de la sangre y los tejidos. Su acción se ejerce en todas las células, pero, sobre todo, las del intestino y los riñones.

La **médula suprarrenal** produce dos hormonas, **adrenalina** y **noradrenalina**, que refuerzan la acción del sistema nervioso, elevan la presión sanguínea, aumentan la frecuencia cardíaca, dilatan las pupilas, aumentan la cantidad de glucosa en sangre y cumplen varias otras funciones más.

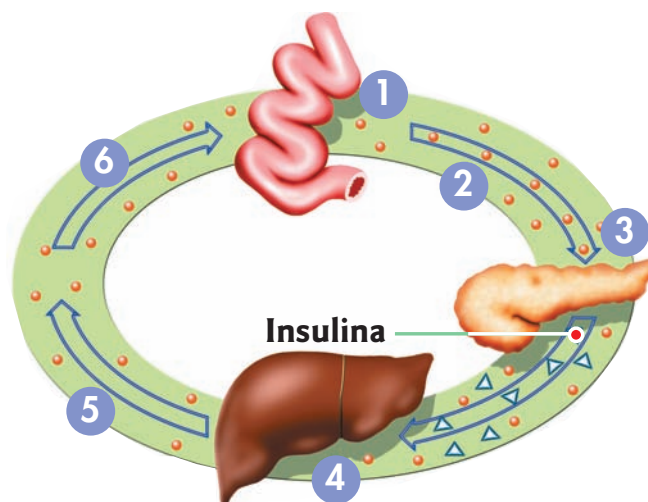
## GLÁNDULAS SUPRARRENALES



## CORTE DE PÁNCREAS



## REGULACIÓN DE LA GLUCOSA POR EL PÁNCREAS



*Cuando la secreción de insulina es menor, los valores de glucosa en la sangre son muy superiores a los normales. Como no entra glucosa por la membrana plasmática de la célula, ésta no puede utilizarla para obtener energía. Por eso consume ácidos grasos y aminoácidos destinados a formar tejidos durante el crecimiento o a reparar tejidos dañados; de allí la dificultad para la cicatrización de heridas. Además, debido a la deficiencia nutritiva, la persona siente hambre, y por lo general con exceso, es decir que tiene **polifagia**. Todas estas causas hacen que el individuo sienta cansancio, se fatigue con facilidad y pierda peso.*

- 1 El intestino absorbe la glucosa de los alimentos.
- 2 La glucosa es asimilada en la digestión y pasa al torrente sanguíneo.
- 3 El páncreas secreta insulina en respuesta al aumento de glucosa en la sangre.
- 4 La insulina hace que el hígado y otros tejidos capten la glucosa de la sangre para almacenarla o utilizarla como fuente de energía.
- 5 Se restablecen los niveles de glucosa.
- 6 Glucosa normal en la sangre.

# Trastornos glandulares

*Así como un semáforo roto o el mal estado de una vía de circulación provocan accidentes automovilísticos, el mal funcionamiento de las glándulas endocrinas produce una interrupción en la actividad de las hormonas, perjudicando así al organismo.*



*Para fabricar la tiroxina, la tiroides necesita yodo. Este elemento se encuentra en el agua, el pescado y algunos vegetales. Nuestro organismo requiere entre 8 y 20 microgramos diarios. Las personas que sufren trastornos por déficit de yodo pueden optar por el consumo de sal yodada.*

*El hipertiroidismo es un trastorno causado por el mal funcionamiento de la tiroides, que produce nerviosismo, palpitaciones, transpiración excesiva y temblor en las manos, entre otras manifestaciones.*

*Las personas con diabetes pueden llevar adelante una vida plena si siguen las indicaciones de su especialista.*

## Relacionados con la hormona de crecimiento

El **enanismo** es un trastorno del crecimiento originado por una cantidad insuficiente de hormona del crecimiento. Sus consecuencias se hacen visibles desde los primeros años, ya que los niños permanecen pequeños y luego conservan su aspecto infantil.

El aumento de esta hormona en niños y adolescentes lleva a un desarrollo excesivo, en especial de los huesos largos, produciendo **gigantismo**. Si la hipersecreción de la hormona se produce después de la adolescencia, cuando ha finalizado el crecimiento, se produce **acromegalia**. Esta enfermedad se caracteriza porque la talla de la persona no varía, pero se desarrollan en forma anormal algunas partes de su cuerpo, como mentón, pómulos y nariz. También aumentan de tamaño las manos y los pies, y las cuerdas vocales se hacen más gruesas, lo que origina una voz más grave.

## Bocio

Consiste en el aumento de volumen de una parte o de toda la tiroides. En ocasiones, el bocio aumenta la producción de **tiroxina**, produciéndose el **bocio exoftálmico**, que se caracteriza por ojos saltones, temblores, inestabilidad emotiva y adelgazamiento.

El **bocio hipotiroideo** se produce por la falta de



iodo en los alimentos. Constituye una endemia en regiones con escasez de agua y suelos pobres.

## Diabetes

Se produce por la insuficiencia parcial o total de insulina a raíz de problemas que se presentan en el páncreas. Al no poder penetrar en las células, la glucosa aumenta en la sangre y se produce **hiperglucemia**. Cuando ocurre esto, el riñón no es capaz de retener glucosa y ésta pasa a la orina, originando otro síntoma característico llamado **glucosuria**.

Como la cantidad de agua en la orina está en relación con la proporción de glucosa, aumenta mucho la cantidad de orina y se produce poliuria. Esto trae como consecuencia la deshidratación, el enfermo siente sed exagerada (**polidipsia**) y necesita beber continuamente para compensar el agua que ha perdido.

## Trastornos de las suprarrenales

La **secreción insuficiente** de la corteza suprarrenal origina en el hombre la **enfermedad de Addison**, llamada también enfermedad *bronceada*, que se caracteriza por oscurecimiento de la piel, una gran fatiga muscular y nerviosa, alteraciones digestivas y un enflaquecimiento progresivo. Si no es tratada, causa la muerte.

La **hiperfunción de la corteza** origina trastornos diversos, entre ellos la **enfermedad de Cushing**, en la que se produce una anormal distribución de tejido adiposo. Los acúmulos que se forman en el tronco originan una especie de giba, y los del rostro dan lugar a la llamada "cara de luna llena"; con ellos contrastan los miembros, que se mantienen delgados.

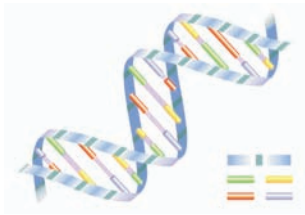
Produce también otros trastornos que se localizan en la esfera sexual, especialmente en la mujer, en la que aparecen algunos caracteres masculinos, como pilosidad de la barba, aumento del volumen muscular y masculinización del carácter.

# Glosario

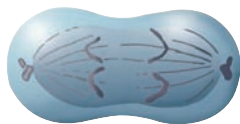
Términos de  
anatomía,  
fisiología y  
medicina



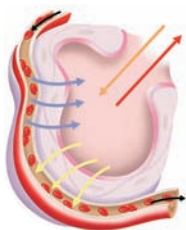*En esta sección, presentamos una lista de vocablos específicos ordenada alfabéticamente, de modo que puedan hallar su significado y acceder fácilmente a dichos conceptos, sin necesidad de realizar una búsqueda exhaustiva en las páginas de la obra. De otro modo, podrán buscar el significado de un término y luego ampliar el concepto mediante la lectura del tema relacionado.*



ADN



Anafase



Alvéolo

**ABSORCIÓN.** En fisiología, movimiento de agua y sustancias disueltas hacia el interior de una célula, tejido u organismo.

**ACEPTOR DE ELECTRONES.** Sustancia que acepta o recibe electrones en una reacción de óxido-reducción.

**ACETILCOLINA.** Uno de los neurotransmisores responsables del paso de los impulsos nerviosos a través de las uniones sinápticas.

**ÁCIDO.** Sustancia que libera hidrogeniones en el agua, que tiene un pH inferior a 7.

**ÁCIDO DESOXIRRIBONUCLEICO.** Es el portador de la información genética en las células; consiste en dos cadenas complementarias de nucleótidos principales —el ADN y el ARN— enrolladas en una doble hélice, que puede auto-replicarse y también codificar la síntesis de ARN.

**ÁCIDO NUCLEICO.** Macromolécula consistente en nucleótidos; los tipos principales son ADN y ARN.

**ÁCIDO RIBONUCLEICO.** Clase de ácido nucleico, caracterizada por la presencia del azúcar ribosa y de la pirimina uracilo. Comprende el ARNm, ARNt, ARNr.

**ACNÉ.** Afección de la piel que se caracteriza por la retención de la secreción de las glándulas sebáceas, y las alteraciones de tipo inflamatorio e infeccioso que pueden ocurrir en estas glándulas.

**ACROMEGALIA.** Estado que se caracteriza por el crecimiento excesivo del esqueleto, particularmente las extremidades distales, producido por el exceso de secreción de la hormona de crecimiento por parte de la pituitaria.

**ACROSOMA.** Estructura del extremo de la cabeza del espermatozoide, que se pone en contacto y perfora el óvulo durante la fecundación.

**ACTINA.** Una de las dos proteínas principales del músculo (la otra es la miosina), constituyente principal de los filamentos finos.

**ADAPTACIÓN.** Acomodación o ajuste de un organismo a su ambiente.

**ADENINA.** Pirimidina que forma parte de los nucleótidos y de los ácidos nucleicos.

**ADENOSINA.** Compuestos orgánicos fosforilados, que actúan en la transferencia de energía dentro de las células.

**ADP.** Abreviatura de difosfato de adenosina.

**ADRENAL - ADRENALINA.** 1) Glándula endocrina. 2) Hormona producida por la médula suprarrenal.

**AEROBIO.** Organismo que requiere oxígeno.

**AGENTE PATÓGENO.** Agente biológico responsable de la producción de una enfermedad.

**ALANTOIDES.** Una de las membranas extraembrionarias; funciona como portadora de los vasos sanguíneos hacia y desde la placenta.

**ALCALINO.** Producido por sustancias que liberan hidroxiliones en el agua, de pH superior a 7.

**ALCOHOLEMIA.** Concentración del alcohol en la sangre.

**ALDOSTERONA.** Hormona producida por la corteza suprarrenal, que afecta la concentración de los iones en la sangre, estimula la reabsorción de sodio y la excreción de potasio por el riñón.

**ALELO.** Un gen de un grupo de genes alternativos, que puede ocupar un determinado lugar en el cromosoma. Un dominante y su correspondiente recesivo son genes alelos.

**ALIMENTO.** Toda sustancia o mezcla de sustancias naturales o elaboradas que aportan al organismo la materia y la energía necesarias para el desarrollo de sus procesos biológicos.

**ALVÉOLO.** Pequeña cavidad o cámara de los pulmones; el alvéolo es la unidad estructural y funcional del pulmón.

**AMILASA.** Enzima que provoca la descomposición de los polisacáridos en unidades de hidratos de carbono más pequeñas.

**AMINOÁCIDO.** Ácido que contiene un grupo amino, constituyente de las proteínas.

**AMNIOS.** Membrana que rodea un espacio ocupado por líquido. La cavidad amniótica, en la cual está el embrión.

**ANAEROBIO.** Organismo que puede vivir sin oxígeno.

**ANAFASE.** En la mitosis y en la meiosis II, estadio en que las cromátidas de cada cromosoma se separan y van a los polos opuestos; en la meiosis I, estadio en que los cromosomas

homólogos se separan y migran a los polos opuestos.

**ANATOMÍA.** Ciencia que estudia la morfología de los seres vivos.

**ANDRÓGENO.** Hormona perteneciente a un grupo de hormonas sexuales masculinas.

**ANEMIA.** Reducción del número de glóbulos rojos o de la cantidad de hemoglobina, o bien de ambos factores, por unidad de volumen de sangre.

**ANOREXIA NERVIOSA.** Patología alimentaria que consiste en no comer, debido a un único objetivo: ser delgado.

**ANTICUERPO.** Sustancia que produce el organismo como reacción ante la entrada de un antígeno.

**ANTÍGENO.** Sustancia capaz de provocar la formación de un anticuerpo.

**AORTA.** Arteria principal de todo sistema circulatorio sanguíneo; la aorta envía sangre oxigenada a los tejidos.

**APARATO DE GOLGI.** Componente especial del citoplasma celular, que sirve para segregar sustancias y formar membranas que rodean a las vacuolas.

**ARTERIA.** Vaso que sale del corazón y que posee tejidos elásticos en sus paredes.

**ÁTOMO.** Partícula más pequeña en que puede dividirse un elemento químico. Consiste en un núcleo central, con protones, neutrones y electrones que se mueven en torno al núcleo.

**ATP.** Abreviatura de *Adenosín trifosfato*.

**AURÍCULA.** Cámara cardíaca de fina pared, que recibe la sangre y la pasa a un ventrículo.

**AUTÓNOMO.** Autocontrolado, que no depende de influencias externas.

**AUTOSOMA.** Todo cromosoma que no sea un cromosoma sexual. El ser humano tiene 22 pares de autosomas y un par de cromosomas sexuales.

**AXÓN.** Prolongación de una célula nerviosa, que conduce los impulsos fuera del cuerpo celular, es decir, con dirección centrífuga.

**BACILO.** Cualquier bacteria en forma de bastón.

**BACTERIA.** Organismo pequeño, unicelular, caracterizado por la presencia de un núcleo diferenciado; su material genético está disperso en grumos por el citoplasma.

**BASE NITROGENADA.** Molécula que contiene nitrógeno y posee propiedades básicas, por ejemplo, purinas y pirimidinas.

**BICÚSPIDE.** Terminada en dos puntas, como la válvula auriculoventricular izquierda.

**BILIS.** Secreción amarilla del hígado que se almacena en la vesícula biliar.

**BIOPSIA.** Extracción y examen, por lo general microscópico, de tejidos procedentes de un organismo vivo, con fines diagnósticos.

**BLÁSTULA.** Fase temprana del desarrollo animal, cuando el embrión es una esfera hueca de células.

**BOCIO.** Hipertrofia de la glándula tiroides.

**BRONQUIO - BRONQUIOLO.** 1) Rama principal de la tráquea. 2) Rama más pequeña de un bronquio.

**BULBO RAQUÍDEO.** Región más posterior del encéfalo de los vertebrados, conectado con la médula espinal.

**BULIMIA.** Patología alimentaria que consiste en una gran voracidad, sin fuerza de voluntad para detenerla, seguida por un sentimiento de culpa que lleva a tratar de expulsar los alimentos ingeridos.

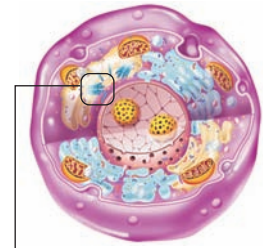
**CALORÍA.** Unidad de calor, definida como la cantidad de calor que se precisa para elevar en 1°C la temperatura de un gramo de agua.

**CALOSTRO.** Líquido blanco-amarillento secretado por la glándula mamaria los dos o tres primeros días después del parto. Es rico en proteínas, minerales y anticuerpos maternos.

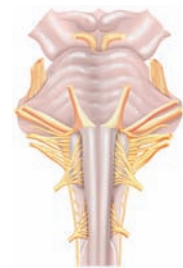**CARIOGAMIA.** Fusión de los núcleos durante la fecundación.

**CENTRÍOLO.** Cuerpo citoplasmático que forma el huso polar durante la mitosis y la meiosis.

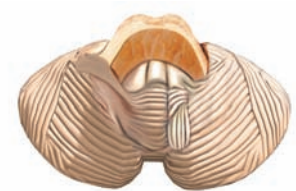**CEREBELO.** Parte del encéfalo que coordina los movimientos musculares voluntarios.



**Centríolos**



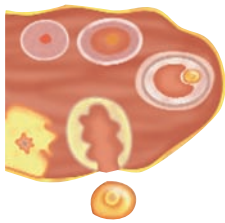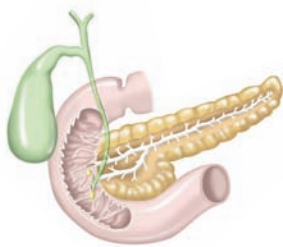
**Bulbo raquídeo**



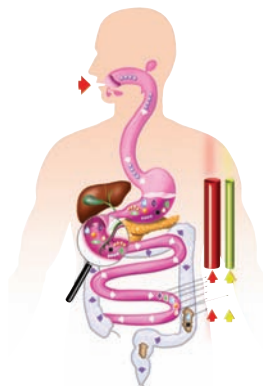
**Cerebelo**



Cromosoma

Ovulación,  
folículo de Graaf

Duodeno



Digestión

**CEREBRO.** Parte del encéfalo que regula la mayor parte de las funciones voluntarias y es asiento de las facultades mentales más elevadas.

**CETONURIA.** Presencia de acetona en la orina.

**CIRROSIS.** Enfermedad en la cual el tejido normal del hígado es reemplazado por cicatrices fibrosas que impiden el cumplimiento de las funciones hepáticas.

**CITOPLASMA.** La materia viva de una célula, entre la membrana celular y el núcleo.

**CLOROPLASTO.** Organoide presente en las células vegetales que contiene clorofila.

**COLON.** Porción del intestino grueso, entre el ciego y el recto.

**CONGÉNITO.** Nacido con el individuo; innato, que existe desde el nacimiento o antes de él.

**CORION.** Cubierta externa que rodea el embrión y contribuye a formar la placenta.

**CRETINISMO.** Estado anormal que resulta de la escasa actividad de la tiroides en individuos jóvenes.

**CROMOSOMA.** Cuerpo filamentosos del núcleo de la célula, que contiene los genes.

**CUADRIPLÉJIA.** Parálisis de los cuatro miembros.

**CUERPO LÚTEO.** Cuerpo que segrega progesterona en los ovarios, formado por los restos del folículo de Graaf.

**DENDRITA.** Prolongación filamentosas corta de una célula nerviosa, que conduce los impulsos nerviosos desde su extremidad hacia el cuerpo, es decir, tiene conducción centrípeta.

**DEPENDENCIA FÍSICA.** Estado de necesidad de consumir drogas, debido a que el organismo las ha incorporado a su metabolismo normal y las células empiezan a requerirlas para cumplir sus funciones vitales.

**DESNUTRICIÓN.** Trastorno de la nutrición por defecto de la asimilación o exceso de desasimilación.

**DIABETES.** Estado anormal, caracterizado por la insuficiencia de insulina, excreción de azúcar en la orina y altos niveles de glucosa en sangre.

**DIAPHRAGMA.** Músculo respiratorio que en los

humanos separa la caja torácica de la cavidad abdominal.

**DIÁSTOLE.** Fase de relajación de las aurículas y los ventrículos, durante la cual las cavidades se llenan de sangre.

**DIFUSIÓN.** Transporte pasivo que ocurre desde un lugar de mayor concentración de la sustancia a difundir hacia un lugar de menor concentración de dicha sustancia.

**DIGESTIÓN.** Degradación de alimentos complejos en sus componentes más simples. En la digestión química intervienen las enzimas digestivas.

**DIPLOIDE.** Doble número de cromosomas que es característico de una célula somática de un humano.

**DISACÁRIDO.** Azúcar compuesta por dos monosacáridos.

**DOMINANCIA.** Atributo funcional de los genes. Un gen dominante manifiesta todo su efecto prescindiendo del efecto del alelo que lo acompaña.

**DROGA.** Sustancia capaz de producir cambios en el organismo.

**DUODENO.** Primera porción del intestino delgado, entre el estómago y el yeyuno-íleon.

**EFECTOR.** Glándula o músculo que efectúa la respuesta en el arco reflejo.

**EMBRIÓN.** Primer estadio del desarrollo de un organismo, a partir del huevo o cigoto hasta los tres meses de gestación, en los humanos.

**ENFISEMA.** Estado de un tejido que ha perdido la elasticidad al ser distendido por gases, como sucede, debido al aire, en los alvéolos pulmonares.

**ENZIMA.** Proteína que cataliza una reacción y aumenta su velocidad.

**EPIDÍDIMO.** Conducto espermático que se enrolla como un casquete sobre el testículo. Allí maduran los espermatozoides.

**EPIGLOTIS.** Cartílago de la laringe que cierra la comunicación con ella durante la deglución, para evitar que los alimentos entren en la vía aérea.

**ERITROBLASTOSIS FETAL.** Enfermedad

hemolítica del recién nacido, que se produce cuando la madre es Rh negativo y desarrolla anticuerpos contra un feto Rh positivo.

**ERITROCITO.** Glóbulo rojo de la sangre.

**ESCROTO.** Bolsa espermática externa que contiene los testículos.

**ESGUINCE.** Torcedura o distensión violenta de una articulación, que puede llegar a la rotura de los ligamentos.

**ESÓFAGO.** Parte del tubo digestivo ubicada entre la faringe y el estómago.

**ESPERMATOZOIDE.** Célula sexual masculina.

**ESPINILLA.** Tapón de materia sebácea, polvo y elementos epiteliales, acumulados en el conducto excretor de las glándulas sebáceas, principalmente en la nariz, la mejilla y la frente.

**ESTÍMULO.** Todo cambio interno o externo que influye sobre la actividad de un organismo o de una parte de él.

**ESTRÓGENO.** Hormona segregada por el ovario.

**EXANTEMA.** Erupción o eritema que se presenta en la epidermis.

**EXOCITOSIS.** Proceso por el cual las sustancias de desecho son expulsadas de las células. Pertenece a los transportes activos.

**FARINGE.** Órgano del sistema digestivo ubicado entre la boca y el esófago. Este órgano cumple una función digestiva y respiratoria.

**FECUNDACIÓN.** Unión del óvulo y el espermatozoide.

**FETO.** Ser humano en vías de desarrollo, a partir del tercer mes de su gestación hasta el nacimiento.

**FRACTURA.** Ruptura de la continuidad existente en un hueso, producida como consecuencia de un traumatismo.

**GAMETO.** Célula reproductora que debe fusionarse con otras antes de que pueda desarrollarse.

**GAMMAGLOBULINA.** Fracción de las globulinas del suero sanguíneo, que comprende la mayoría de los anticuerpos.

**GANGLIO.** Aglomeración de cuerpos de células nerviosas; en los vertebrados, aglomeración de cuerpos de células nerviosas que está fuera del sistema nervioso central.

**GASTRINA.** Hormona producida por la pared del estómago cuando el alimento se pone en contacto con dicha pared; estimula otras partes de ésta para que segreguen los jugos gástricos.

**GASTROENTERITIS.** Inflamación del estómago y los intestinos.

**GEN.** Unidad de la herencia que está en el cromosoma; secuencia de nucleótidos en una molécula de ADN, que desempeña una función específica, como codificar una molécula de ARN o un polipéptido.

**GENOMA.** La totalidad de genes de un grupo haploide de cromosomas, es decir, la suma de todos los genes diferentes de una célula.

**GENOTIPO.** Constitución genética de una célula individual u organismo, en relación con un solo rasgo o conjunto de rasgos. Suma total de todos los genes presentes en un individuo.

**GESTACIÓN.** Proceso o período en que el feto es albergado en el útero.

**GLÁNDULA.** Órgano constituido por células epiteliales modificadas, que se han especializado para producir una o más secreciones, que se descargan al exterior de la glándula.

**GLOBULINA.** Una de las clases de proteínas presentes en el plasma sanguíneo; puede actuar como anticuerpo.

**GLOMÉRULO.** Pequeña red de capilares sanguíneos que se encuentra en la cápsula, en forma de copa, de un nefrón.

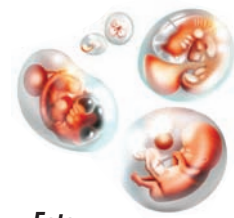**GLOTIS.** Abertura, en forma de hendidura, en la laringe, formada por las cuerdas vocales.

**GLUCAGÓN.** Hormona pancreática que eleva la concentración de glucosa en la sangre.

**GLUCEMIA.** Concentración de glucosa en la sangre.

**GLUCÓGENO.** Carbohidrato complejo (polisacárido). Es una de las principales sustancias alimenticias, que se almacenan en la mayoría de los animales y los hongos; mediante hidrólisis, se convierte en glucosa.

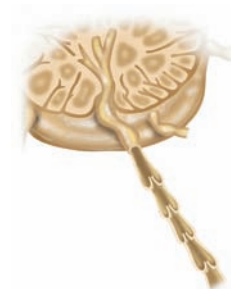**GLUCÓLISIS.** Descomposición respiratoria de la glucosa (o almidón o glucógeno) en ácido pirúvico.



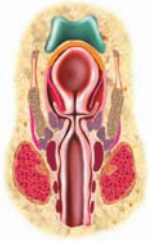**Feto**



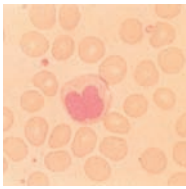
**Gammaglobulina**



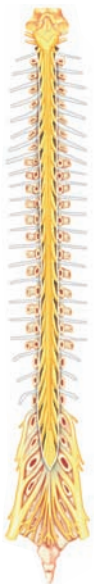
**Ganglio linfático**



Laringe



Linfocito



Médula espinal

**GLUCOSURIA.** Presencia de glucosa en orina.

**HAPLOIDE.** Número de cromosomas característico de un gameto maduro de una determinada especie.

**HEMOFILIA.** Grupo de enfermedades hereditarias, caracterizadas por que la sangre no coagula; esto ocasiona hemorragias excesivas hasta por heridas menores.

**HEMOGLOBINA.** Proteína de la sangre de los vertebrados, que contiene hierro y transporta oxígeno.

**HEMORRAGIA.** Salida más o menos copiosa de la sangre de los vasos, por rotura accidental o espontánea de éstos.

**HERMAFRODITA.** Organismo que posee estructuras reproductoras masculinas y femeninas.

**HIPERGLUCEMIA.** Aumento excesivo de glucosa en la sangre.

**HIPERTÓNICO.** Que ejerce mayor presión osmótica que el medio situado al otro lado de una membrana semipermeable, es decir, que posee una mayor concentración de partículas y que adquiere agua durante la ósmosis.

**HIPOACÚSICO.** Persona con disminución de la sensibilidad auditiva.

**HIPÓFISIS.** Glándula endocrina de los vertebrados, cuyo lóbulo anterior secreta hormonas tróficas, hormona del crecimiento y prolactina, y es estimulada mediante secreciones hipotalámicas; su lóbulo posterior almacena y libera oxitocina y ADH, producidas por el hipotálamo.

**HIPOTÁLAMO.** Región del encéfalo de los vertebrados, ubicada justo debajo de los hemisferios cerebrales; es responsable de la integración de muchos patrones de comportamiento básico que entrañan correlaciones de funciones neurológicas y endocrinas.

**HIPOTÓNICO.** Que ejerce menos presión osmótica que el medio que se encuentra al otro lado de una membrana semipermeable; es decir, que posee menos concentración de partículas y que pierde agua durante la ósmosis.

**HORMONA.** Molécula orgánica secretada, por lo general, en cantidades minúsculas en una parte del organismo, que regula la función de otro tejido u órgano.

**HUÉSPED.** Organismo sobre el cual o dentro del cual vive un parásito; receptor de un tejido injertado.

**IMPULSO NERVIOSO.** El potencial eléctrico rápido, transitorio y autopropagado a través de una membrana de la fibra nerviosa.

**INFARTO.** Área de tejido que ha sido privada de circulación sanguínea por una obstrucción en los vasos sanguíneos.

**INFECCIÓN.** Es el ingreso, el desarrollo y la multiplicación de agentes patógenos.

**INGESTIÓN.** Toma de alimento desde el medio ambiente hacia el sistema digestivo.

**INMUNIDAD.** Estado de resistencia del organismo que le permite defenderse de los microorganismos y sus toxinas.

**INSULINA.** Hormona peptídica que se produce en el páncreas y cuya acción disminuye la concentración de glucosa en la sangre.

**INTERFERÓN.** Proteína elaborada por células infectadas por virus, que inhibe la multiplicación viral.

**INTERNEURONAS.** Neuronas que transmiten impulsos nerviosos de una neurona a otra dentro del sistema nervioso central; puede recibir y transmitir impulsos nerviosos hacia muchas neuronas distintas y desde ellas.

**ION.** Todo átomo o molécula pequeña que contiene una cantidad desigual de electrones y protones, de modo que posee una carga neta positiva o negativa.

**ISOTÓNICO.** Que posee la misma concentración de solutos que otra solución.

**LARINGE.** Órgano productor del sonido; además, conduce el aire desde la faringe hacia la tráquea.

**LEUCOCITO.** Glóbulo blanco de la sangre.

**LEUCOPLASTO.** Orgánulo celular de los vegetales, incoloro, que sirve como depósito de almidón.

**LINFIA.** Líquido incoloro derivado de la sangre mediante filtración a través de las paredes capilares en los tejidos, que es transportado en vasos linfáticos especiales.

**LINFOCITO.** Un tipo de glóbulo blanco, caracterizado por un núcleo arriñonado, formado de los tejidos linfáticos.

**LIPASA.** Enzima digestiva que degrada los lípidos.

**LÍPIDO.** Sustancia orgánica insoluble en agua, y soluble en solventes orgánicos.

**LISOSOMA.** Orgánulo membranoso en el cual se segregan enzimas hidrolíticas.

**LOCUS.** En genética, posición de un gen en un cromosoma.

**MALTOSA.** Disacárido formado por la unión de dos unidades de glucosa.

**MAPA CROMOSÓMICO.** Diagrama lineal de los genes de un cromosoma.

**MECONIO.** Sustancia pardo-verdosa y viscosa, que evacua el recién nacido.

**MÉDULA ESPINAL.** Órgano del sistema nervioso central, que se comunica por arriba con el bulbo raquídeo y está contenida dentro del conducto raquídeo.

**MEIOSIS.** División celular en la que se reduce el número de cromosomas a la mitad. Reproducción característica de las células sexuales.

**MEMBRANA PLASMÁTICA.** Membrana que rodea al citoplasma de una célula.

**MENSTRUACIÓN.** Expulsión de tejido uterino y de sangre por la vagina, al final de un ciclo menstrual en el que no ha habido fecundación.

**METABOLISMO.** Suma de todas las reacciones químicas que ocurren dentro de una célula u organismo.

**MIELINA.** Vaina grasosa nacarada que envuelve al axón y aumenta su velocidad de conducción.

**MIOFIBRILLA.** Filamento contráctil dentro de una célula, especialmente una célula muscular o una fibra muscular.

**MIOSINA.** Una de las proteínas principales del músculo; constituye los filamentos gruesos.

**MITOCONDRIA.** Orgánulo celular responsable de la respiración celular.

**MITOSIS.** División celular, caracterizada por la replicación de los cromosomas y la formación de dos células hijas idénticas.

**MITRAL.** Válvula situada entre la aurícula y el ventrículo izquierdos del corazón.

**MUTACIÓN.** Cambio de una forma alélica a

otra que experimenta un gen.

**NEFRÓN.** Unidad estructural y funcional del riñón, encargado de elaborar la orina.

**NERVIO.** Grupo o haz de fibras nerviosas con su respectivo tejido conjuntivo, que está en el sistema nervioso periférico.

**NEURONA.** Unidad estructural, funcional y de origen del tejido nervioso.

**NÚCLEO.** Estructura contenida en las células, que regula el funcionamiento y la información genética de éstas.

**NUCLEÓTIDO.** Molécula compuesta por un fosfato, un azúcar de cinco carbonos y una base púrica o pirimidica.

**OBESIDAD.** Acumulación excesiva de grasa dentro del organismo.

**OOCITO.** Célula que, mediante meiosis, origina un óvulo.

**ÓRGANO.** Grupo de tejidos diferenciados que cumplen una misma función.

**ORINA.** Ultrafiltrado del plasma, elaborado en el nefrón.

**OVARIO.** Órgano productor de óvulos y hormonas femeninas.

**OVIDUCTO.** Tubo que conecta los ovarios con el útero.

**OVULACIÓN.** Salida del óvulo desde el ovario a las trompas de Falopio.

**ÓSMOSIS.** Difusión de agua a través de una membrana semipermeable.

**PÁNCREAS.** Glándula anexa del sistema digestivo; mixta, porque produce jugo pancreático y segrega hormona insulina.

**PARAPLEJIA.** Parálisis en ambos miembros inferiores.

**PARASIMPÁTICO.** Subdivisión del sistema nervioso autónomo.

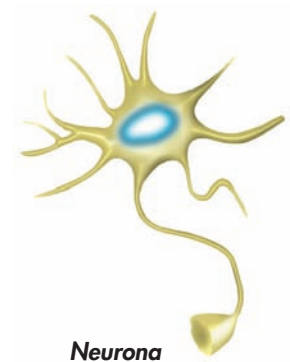**PARED CELULAR.** Estructura rígida que mantiene la forma de las células vegetales.

**PATOLOGÍA.** Rama de la medicina que estudia las enfermedades y los trastornos que producen en el organismo.

**PERISTALTISMO.** Movimientos de contracción y relajación sucesivas de los músculos que forman el tubo digestivo. Estos movimientos son



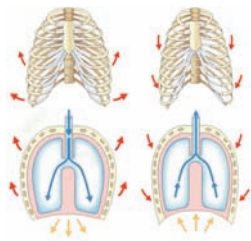
**Páncreas**



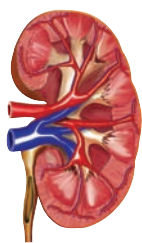
**Neurona**



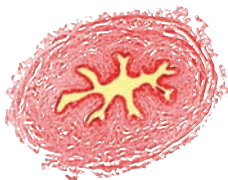**Nefrón**



Respiración



Riñón



Uréter

los responsables de la digestión mecánica de los alimentos.

**PH.** Símbolo que denota la concentración relativa de hidrogeniones en una solución.

**PÍLORO.** Abertura que comunica el estómago con el duodeno.

**PINOCITOSIS.** Absorción de gotitas de líquido a través de la superficie celular.

**PLACENTA.** Órgano que comunica a la madre con el feto, y que sirve como órgano de nutrición, de respiración y de excreción.

**PLEXO.** Retículo, especialmente de nervios o de vasos sanguíneos.

**POLIFAGIA.** Aumento excesivo del apetito.

**POLIDIPSIA.** Sed excesiva.

**POLIPÉPTIDO.** Larga cadena de aminoácidos, unidos entre sí por enlaces peptídicos.

**POLISACÁRIDO.** Hidrato de carbono formado por la unión de muchos monosacáridos.

**POLIURIA.** Aumento excesivo de la cantidad de orina.

**PROGESTERONA.** Hormona sexual femenina producida por el cuerpo amarillo, que prepara el útero para la implantación del embrión.

**PROTEÍNA.** Compuesto orgánico complejo, constituido por una o más cadenas polipeptídicas, cada una formada por muchos aminoácidos unidos por enlaces peptídicos.

**QUERATINA.** Proteína perteneciente al grupo de las fibrosas y resistentes, formadas por ciertos tejidos epidérmicos, abundante en la piel, las uñas, y el pelo.

**RECESIVO.** Gen enmascarado por uno dominante.

**RECTO.** Porción del intestino grueso, ubicado entre el colon descendente y el ano.

**REFLEJO.** Unidad de acción del sistema nervioso.

**RESPIRACIÓN.** Captación de oxígeno para oxidar los alimentos y así obtener la energía necesaria para vivir. Como producto de la respiración, se libera dióxido de carbono al ambiente.

**RESPUESTA INMUNE.** Reacción defensiva específica del organismo, frente a la invasión de algún agente extraño.

**RETINA.** Capa fotosensible del ojo.

**RIBOSOMA.** Organoide celular donde se fabrican las proteínas.

**RIÑÓN.** Órgano del sistema urinario que regula el balance de agua y solutos en la sangre, y la excre-

ción de desechos nitrogenados con la orina.

**SEMEN.** Producto del aparato reproductor masculino, compuesto por los espermatozoides y los líquidos que los transportan.

**SIMPÁTICO.** Subdivisión del sistema nervioso autónomo.

**SINAPSIS.** Relación de contigüidad entre dos neuronas.

**SÍNTESIS.** Unión de dos o más moléculas de la cual resulta una molécula mayor.

**SÍSTOLE.** Período de contracción del ciclo cardíaco.

**TESTÍCULO.** Órgano que produce espermatozoides y también elabora testosterona, responsable de los caracteres sexuales secundarios masculinos.

**TESTOSTERONA.** Hormona sexual masculina, elaborada por los testículos.

**TRANSPORTE ACTIVO.** Transporte que requiere gasto de energía.

**TRICÚSPIDE.** Válvula cardíaca que comunica la aurícula derecha con el ventrículo derecho.

**TRIPSINA.** Enzima que digiere las proteínas en el duodeno. Esta enzima se encuentra en el jugo pancreático.

**TROMBINA.** Sustancia que participa en la coagulación de la sangre.

**URÉTER.** Tubo que lleva la orina desde el riñón hasta la vejiga urinaria.

**URETRA.** Conducto que comunica la vejiga urinaria con el orificio urinario.

**ÚTERO.** Órgano de la gestación y de la menstruación.

**UTRÍCULO.** Porción del oído interno que contiene los receptores del equilibrio dinámico del cuerpo; los conductos semicirculares entran y salen del utrículo.

**VAGINA.** Porción terminal, receptora del pene, en el sistema reproductor femenino.

**VELLOSIDAD.** Una de las saliencias digitiformes que revisten al intestino delgado, responsables del proceso de reabsorción.

**VENTRÍCULO.** Cámara musculosa del corazón, que recibe sangre de las aurículas y la bombea fuera del corazón, hacia los pulmones o hacia el resto del cuerpo.

**VIRUS.** Partícula no celular submicroscópica, constituida por un centro de ácido nucleico y una cubierta proteica; es parásita y sólo se produce dentro de una célula huésped.

**VITAMINA.** Cualquiera de diversas sustancias orgánicas, no emparentadas entre sí, que un determinado organismo no puede llegar a sintetizar pero que, en muy pequeñas cantidades, es esencial para su crecimiento y funciones normales.